GRANSKAD ARTIKEL

Diagnostik av sinonasal aspergillos hos hund

En av de vanligaste kroniska sjukdomarna i näshålan hos hund är sinonasal aspergillos (SNA) vars infektionen ger upphov till en kraftig inflammation i näshålan hos drabbade hundar. I denna artikel, som utgör författarens skriftliga arbete för specialistkompetens i sjukdomar hos hund och katt, beskrivs förutom diagnostik även kliniska tecken, behandling och uppföljning.

Författare: Caroline Adamson, *leg veterinär, Specialistkompetens i sjukdomar hos hund och katt, Blå Stjärnans Djursjukhus Göteborg*
Handledare: Katarina Evans, *leg veterinär, Specialistkompetens i sjukdomar hos hund och katt, Blå Stjärnans Djursjukhus Göteborg*

Sammanfattning
Sinonasal aspergillos (SNA) är en av de vanligaste kroniska sjukdomarna i näshålan hos hund och orsakas i de flesta fall av den opportunistiska svampen *Aspergillus fumigatus*. Infektionen ger upphov till en kraftig inflammation i näshålan hos drabbade hundar som bland annat leder till en omfattande destruktion av intranasala turbinater och kliniska tecken såsom mukopurulent näsflöde, inåtdragningar, smärta från nosen och depigmentering av planum nasale.

Diagnostiken består av en kombination av bilddiagnostik, endoskopi, cytologi, histopatologi, odling och i vissa fall serologi. Som regel krävs minst två, helst tre, positiva resultat och ”gold standard” anses vara direkt visualisering av svampkolonier, så kallade fungala plack, vid endoskopi samt påvisande av svampmaterial i cytologi eller histopatologi av dessa förändringar. Det är även viktigt att utesluta eventuella bakomliggande orsaker samt vanliga differentialdiagnoser såsom neoplasi eller kronisk idiopatisk rinit.

Inledning
Svampinfektioner är en av de vanligaste orsakerna till kroniska sjukdomstillstånd i näshålan hos hund och *A fumigatus* är den vanligaste patogenen som har isolerats från dessa patienter (10, 17, 27, 28).

Andra viktiga differentialdiagnoser vid kronisk rinit hos hund är neoplasi, kronisk idiopatisk rinit, periodontala sjukdomar samt intranasala främmande kroppar (15, 28). Genom en systematisk utredningsgång kan en specifik diagnos oftast ställas med hjälp av en kombination av flera diagnostiska tester (28).

Aspergillos hos hund förekommer i två varianter; sinonasal form som är en lokalt extensiv infektion begränsad till näshåla, sinus och intilliggande strukturer samt disseminerad form som är en systemisk sjukdom som kan spridas till flera olika inre organ (6, 8). I detta arbete behandlas endast den sinonasala formen av aspergillos hos hund med fokus på de olika diagnostiska metoderna som finns tillgängliga samt deras för- och nackdelar. Behandlingsmetoder belyses i den mån det har relevans för den diagnostiska planen.

LITTERATURGENOMGÅNG

Aspergillus fumigatus
A fumigatus är en svamp tillhörande genus Aspergillus och är den vanligaste arten att orsaka SNA hos hund (10, 25, 27).

A fumigatus är vanligt förkommande i miljön och finns i stora mängder i jorden. Svampen bildar mycelier bestående av nätverk av hyfer och producerar så kallade conidier som är små runda till avlånga strukturer med en diameter på 2-3 µm. Conidierna avges till luften där de hålls luftburna länge och kan inhaleras av djur och människor. De är tillräckligt små för att nå ända ned till lungornas alveoler och orsaka systemisk sjukdom hos immunokomprimerade individer (9, 25).

Patogenes
A fumigatus orsakar opportunistiska infektioner hos både människor och djur (9, 13). Patogenesen för SNA är inte fullständigt klarlagd men påverkas av så väl virulensfaktorer hos svampen som värddjurets lokala immunförsvar (21). *A fumigatus* producerar toxiner och metaboliter som kan inhibera värddjurets immunförsvar samt försämra den mukociliära reningen av luftvägarna (9, 21). Bakomliggande orsaker såsom främmande föremål, periodontala sjukdomar, tumörer eller ansiktstrauma tros kunna påverka slemhinnans motståndskraft lokalt och därmed predisponera, men ej vara nödvändig, för att en infektion ska få fäste (14). Lokala defekter i immunförsvaret har föreslagits som en tänkbar orsak till att endast ett fåtal individer utvecklar sjukdom trots riklig förekomst av patogenen i miljön men detta har ännu inte utretts fullständigt (4).

SNA drabbar i regel till synes immunokompetenta individer. Det sker en uppreglering av proinflammatoriska cytokiner samt en infiltration av fagocyterande immunceller i nässlemhinnan hos hundar med SNA (11-13). Immunresponsen bidrar till att begränsa infektionen till näshåla och sinus samt förhindra svampen att tränga djupare in i vävnaden (11). Svamporganismerna är begränsade till ytan av slemhinnan och den omfattande vävnadsdestruktion som sker i djupare liggande strukturer tros därför vara orsakad av inflammationen som uppstår snarare än svampen i sig (4, 11). Det sker även en uppreglering av interleukin-10, som tros verka antiinflammatoriskt och därmed skydda kroppen från än mer omfattande skador men samtidigt även bidra till oförmågan att fullständigt göra sig av med infektionen (4, 12, 13).

Signalement och kliniska tecken
SNA anses drabba främst mesocefala och dolikocefala hundar av större raser. Schäfer, rottweiler, labrador och golden retriever har rapporterats som de vanligaste raserna i ett flertal studier men alla

raser, även mindre och brakycefala, kan drabbas. De är ofta unga till medelålders och både tikar och hanar finns representerade (8, 19, 30, 31).

Kliniska tecken vid SNA ses framför allt lokaliserat till nos och näshåla men generella sjukdomstecken såsom nedsatt allmäntillstånd och nedsatt aptit kan också förekomma. De vanligaste tecknen är purulent eller mukopurulent näsflöde, nysningar, inåtdragningar, epistaxis, smärta från nosen, ulcerationer eller depigmentering av planum nasale samt ökat luftflöde genom nosen. Tecknen kan vara antingen unilaterala eller bilaterala. Vid tidpunkten för diagnos har tecknen ofta setts i flera veckor upp till månader eller år (21, 30, 31).

Diagnostik

Diagnosen SNA ställs på bakgrund av anamnes och klinisk undersökning samt de sammanvägda resultaten av ett flertal undersökningar och tester inklusive bilddiagnostik, endoskopi, cytologi, histologi, odling och serologi. Som regel krävs minst två, helst tre, positiva resultat för att diagnosen ska kunna ställas då både falskt negativa och falskt positiva resultat förekommer vid flera av metoderna (3, 14). ”Gold standard” anses vara direkt visualisering av svampkolonier, eller så kallade fungala plack, vid rinoskopi eller sinuskopi samt påvisande av svampmaterial i cytologiska eller histologiska undersökningar av slemhinnebiopsier (14).

Viktiga differentialdiagnoser att utesluta är neoplasi, idiopatisk rinit, periodontala sjukdomar och intranasala främmande kroppar (15, 17, 28).

Bilddiagnostik

Olika bilddiagnostiska metoder, inklusive röntgen, datortomografi (DT) och magnetresonanstomografi (MR), kan användas för diagnostik av lesioner i näshåla och sinus frontalis (18, 20, 28). Bilddiagnostik bör utföras före endoskopi och bioptering för att undvika att blödningar och andra iatrogena förändringar påverkar bildavläsningen (14).

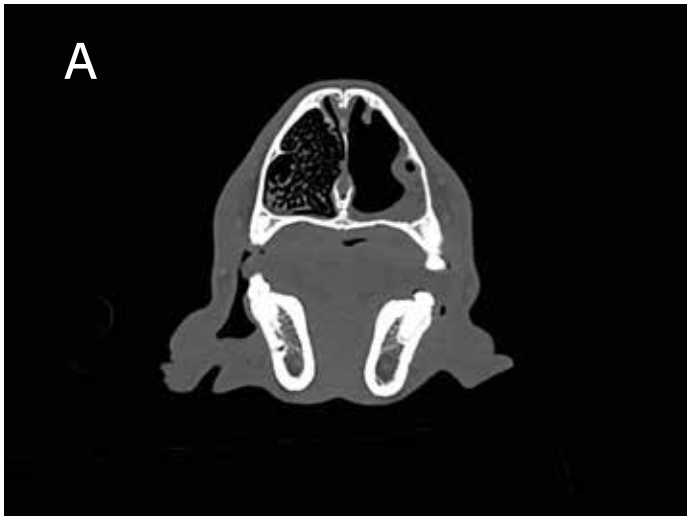

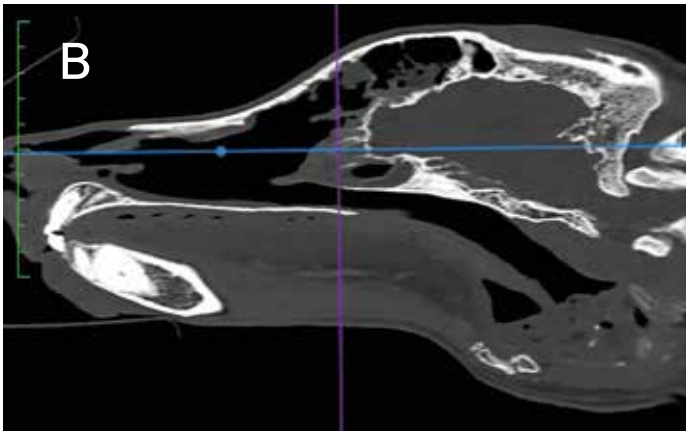

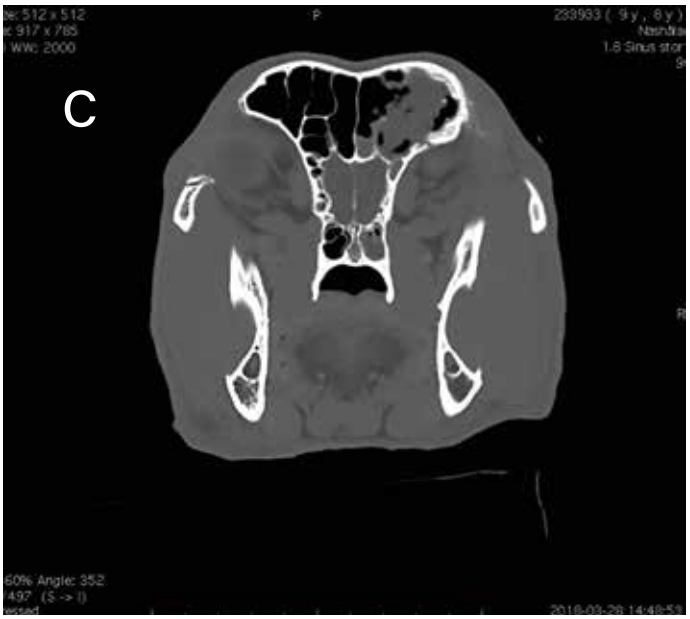

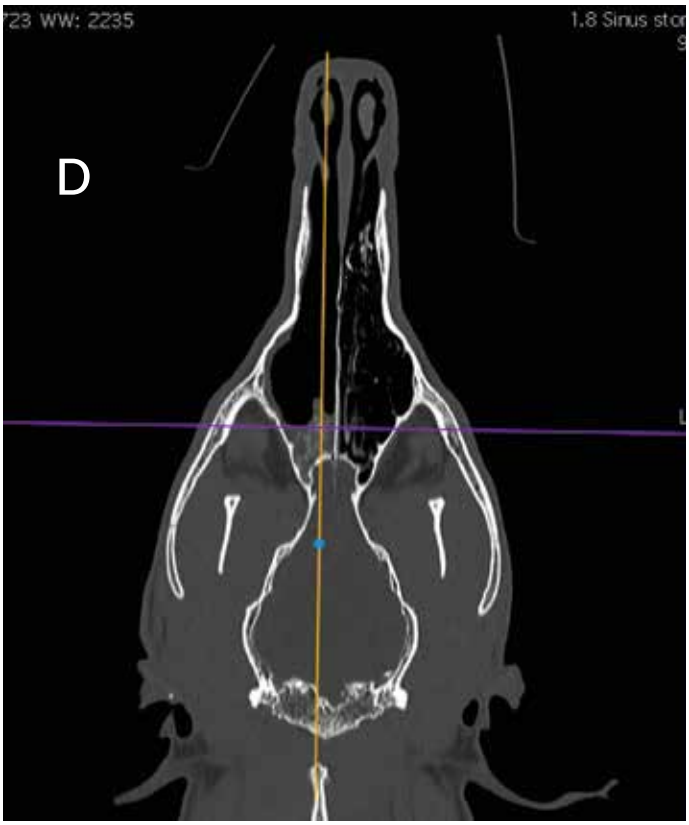

FOTO: BLÅ STJÄRNANS DJURSJUKHUS, GÖTEBORG, 2018.

Figur. 1. DT-bilder av hund med SNA som uppvisar typiska förändringar i vänster näshåla och sinus frontalis. A: tvärsnitt av näshåla, B: längdsnitt av vänster näshåla och sinus frontalis, C: tvärsnitt av sinus frontalis, D: dorsalsnitt av näshåla.

FORTSÄTTER PÅ NÄSTA SIDA ►

Röntgen

För visualisering av näshåla och sinus frontalis med hjälp av konventionell röntgen så krävs åtminstone en intra-oral dorsoventral projektion av näshålan samt en rostrocaudal projektion av sinus frontalis (26).

Typiska röntgenfynd vid SNA är en ökad röntgenuppklarning i den rostrala delen av näshålan, vilket representerar destruktion av intranasala turbinater. I kaudala delen av näshålan ses ofta ett blandat mönster på grund av ansamlingar av svampmaterial med samtidig destruktion av turbinater. I sinus frontalis ses ansamlingar av svampkolonier som en ökad röntgentäthet. Hyperostos och punktformiga uppklarningar ses typiskt i os frontale (20, 26).

Även om de flesta hundar med kroniska sjukdomstillstånd i näshålan uppvisar någon form av radiologiska förändringar så har röntgen visats ha en begränsad användbarhet för att kunna ställa en slutgiltig diagnos och man har därför i huvudsak övergått till mer avancerad bilddiagnostik såsom DT och MR (18, 20, 26, 28).

DT

DT-undersökning utförs med hunden i bröstläge och tvärsnittsbilder upptas från kaudala änden av sinus frontalis fram till näsborrarna, både före och efter intravenös kontrastgiva (17, 19).

DT har högre sensitivitet än konventionell röntgen för diagnosticering av SNA med värden på 88-98 procents sensitivitet (18, 20). Detta beror bland annat på att överlapp av strukturer kan undvikas med hjälp av bilder i både tvär- och dorsalsnitt samt att den mer anpassningsbara gråskalan gör det lättare att undersöka detaljer (17, 18). DT-bilder i dorsalplan ger de bästa möjligheterna att bedöma både utbredelsen av förändringarna och eventuell påverkan på kribriforma plattan (19). Destruktion av kribriforma plattan kan innebära en risk för påverkan på hjärnan och utveckling av neurologiska symptom (2, 14, 24).

De vanligaste fynden vid DT hos hundar med SNA är en måttlig till kraftig destruktion av de intranasala turbinaterna vilket skapar ett ökat luftfyllt utrymme i näshålan, förtjockad slemhinna samt förtjockad och reaktiv benvävnad i området. Varierande mängd onormal mjukdelsvävnad kan ses i näshålan och vid det sinonasala ostiet i de fall där sinus frontalis också är involverat (19) (Fig. 1). I en studie på 35 hundar med SNA hade samtliga DT-förändringar i näshålan, 65 procent hade bilaterala förändringar och 74 procent även förändringar i sinus frontalis. Förändringar i kribriforma plattan sågs endast hos 5 procent av hundarna (19).

MR

MR har en liknande sensitivitet för diagnosticering av SNA som DT. Det är samma typer av förändringar som påvisas; destruktion av intranasala turbinater, förtjockad slemhinna och reaktiva skelettdelar i näshåla och sinus. DT är mer känslig för att påvisa förändringar i skelettdelarna medan MR bättre kan differentiera mellan olika typer av mjukdelsvävnad (20).

Endoskopi

Endoskopisk undersökning av näshåla (rinoskopi) och sinus frontalis (sinuskopi) görs under fullständig anestesi. Ett flexibelt endoskop används för retrograd undersökning av nasofarynx och kaudala delen av näshålan och ett stelt eller flexibelt endoskop för anterograd undersökning av näshålan (8, 30). Sinuskopi utförs antingen utifrån efter trepanering av sinus frontalis eller, vid mer omfattande destruktion av turbinater, inifrån näshålan genom den sinonsala öppningen (8, 30, 31).

Direkt visualisering av fungala plack via endoskopi anses vara det mest specifika fyndet för diagnosticering av SNA (8, 14, 20). Dessa plack är vit-gröna luddiga strukturer som sitter adherent till slemhinnan (5, 14) (Fig. 2). Andra typiska fynd är destruktion av turbinater, mukopurulent sekret och en ojämn yta i slemhinnan (20).

I en studie hade 8 av 46 hundar (17 procent) med SNA synliga fungala plack endast i sinus frontalis och inte i näshålan. Detta indikerar att sinuskopi är viktigt för att kunna ställa rätt diagnos i de fall där DT eller MR ger misstanke om SNA men rinoskopi inte kan bekräfta diagnosen (8). Endoskopisk tillgång till sinus frontalis för debridering är också en viktig del av behandlingen (14, 31).

Endoskopiskt guidad provtagning av misstänkta lesioner för histopatologi, cytologi och odling ökar sensitiviteten signifikant för dessa analyser (3, 5).

Rinoskopi är även en effektiv metod för påvisande av främmande föremål och neoplastiska förändringar i näshålan men mindre effektiv än bilddiagnostik för påvisande av periodontala förändringar (28).

Histologi och cytologi

Vid histologiska och cytologiska undersökningar kan svampen påvisas genom direkt visualisering. Cytomorfologiskt identifieras aspergillus spp. som mörkblå 4-6 µm stora segmenterade hyfer som förgrenar sig dikotomt med 45 graders vinkel. Sporerna (conidierna) är mindre (1,5-3 µm i diameter), runda och grönfärgade (5).

Både histologiskt och cytologiskt ses en tydlig inflammationsbild. I en studie av histologiska undersökningar av näshålebiopsier från hundar med SNA sågs främst en lymfoplasmacytär inflammation i lamina propria. Svamphyfer sågs endast på ytan av slemhinnan och inte djupare in i vävnaden (11). Det är dock inte alltid som svamphyfer ses över huvud taget i dessa prover (8, 28). Histopatologi bidrar därmed inte alltid till att kunna ställa diagnosen SNA men är däremot en effektiv metod för att påvisa eller utesluta viktiga differentialdiagnoser såsom neoplasi (28).

Cytologi har god sensitivitet för påvisande av svampmaterial för prover som uttagits via endoskopisk visualisering av misstänkta lesioner antingen via en ”brush”-teknik (93,3 procent sensitivitet) eller impression av slemhinnebiopsier (100 procent sensitivitet). Utstryk av näshålesekret samt blint uttagna topsprover har en betydligt sämre sensitivitet (13,3 procent respektive 20 procent) (5).

Det skall dock påtalas att visualisering av svamphyfer inte utesluter andra bakomliggande orsaker och skall därför inte användas som enda diagnostiska metod (5).

Odling

Odling för *A fumigatus* har en hög specificitet (upp till 100 procent) men en varierande sensitivitet som är starkt beroende av provtagningsmetod (3, 16). Odling av prover uttagna under endoskopisk guidning har en signifikant högre sensitivitet (upp till 88 procent) jämfört med blint uttagna prover (19 procent) (3). I en studie

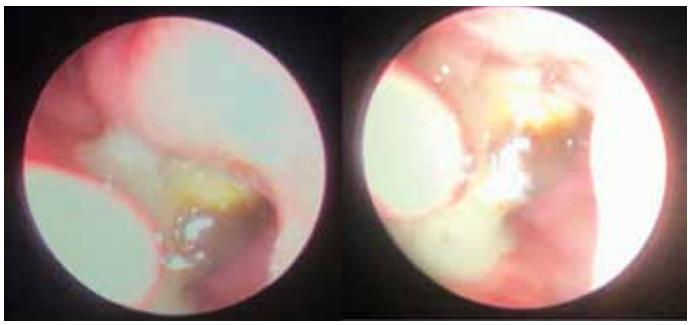

FOTO: BLÅ STJÄRNANS DJURSJUKHUS, GÖTEBORG, 2019.

Figur. 2. Fungala plack. Bilder tagna vid rinoskopi av en hund med SNA på Blå Stjärnans Djursjukhus, Göteborg, 2019.

rapporterades dock positiv växt av *Aspergillus* spp. vid odling från blint uttagna slemhinnebiopsier från näshålan hos tre av tre hundar med SNA som deltog i studien (28).

Serologi

Det vanligaste serologiska testet som används för påvisande av antikroppar mot *Aspergillus* spp. är agargel immunodiffusion. Fördelar med serologi är att det är ett billigt, lättillgängligt och icke-invasivt test (14, 16). Det har även en hög specificitet (98 procent), men däremot en låg sensitivitet på 31-67 procent, vilket gör att ett negativt resultat inte utesluter en diagnos med SNA (14, 16). Det har föreslagits att serologi kan användas som screening innan mer invasiva diagnostiska metoder utförs då ett positivt testresultat ger en stark antydan om SNA och en behandlingsplan därmed kan läggas vid ett tidigare stadium (16).

Behandling

Behandling av SNA kan vara utmanande. Peroral behandling med antifungala läkemedel kräver långa behandlingstider och har begränsad effekt (7, 14, 23). Detta har sannolikt att göra med sjukdomens icke-invasiva karaktär som gör att topikal behandling är mer effektiv då det ger direkt kontakt med svampkolonierna på ytan av slemhinnan (11).

En rad olika, mer eller mindre invasiva, topikala behandlingsprotokoll har använts och beskrivits i litteraturen. De flesta protokoll kräver en eller flera behandlingar under narkos och en av de största utmaningarna ligger i att få en tillräckligt god distribution av läkemedlet i näshålan och sinus frontalis samt en tillräckligt lång kontakttid (1, 21, 22, 30, 31). Grundlig debridering av svampkolonier och nekrotisk vävnad innan administrering av topikala läkemedel är också av stor vikt för behandlingsresultatet (29, 30).

En nyligen beskriven minimalt invasiv metod innefattar endoskopisk debridering av svampmaterial från näshåla och sinus med hjälp av biopsitänger, sug och spolning, efterföljt av deponering av 1 procent klotrimazolkräm genom en endoskopiskt placerad kateter. Hela sinus frontalis och därefter hela näshålan skall fyllas upp med krämen. Resultatet av behandlingen följdes upp genom rinoskopi och eventuell ny biopsitagning med 2-4 veckors intervall och behandlingen upprepades vid påvisande av nya fungala plack. Fanns inga tecken till synliga plack vid uppföljningen så fylldes näshålan med samma 1 porcent klotrimazolkräm utan föregående debridering (1, 30).

DISKUSSION

Diagnostik

Diagnostik och behandling av sjukdomar i näshålan innebär ett flertal utmaningar då själva anatomin gör området otillgängligt för såväl allmän klinisk undersökning som provtagning och kirurgisk eller medicinsk behandling. Det är viktigt att känna till tänkbara differentialdiagnoser och använda en strukturerad utredningsgång för att kunna ställa en specifik primär diagnos. Idag finns metoder som, om de används och tolkas på rätt sätt, i de flesta fall kan leda fram till en korrekt diagnos (28).

De typiska kliniska tecknen samt anamnesen bör tidigt leda klinikern in på en misstanke om SNA eller någon av dess vanligaste differentialdiagnoser. Utredningen bör fokusera på att försöka påvisa karakteristiska intranasala förändringar, visualisera svampmaterial såväl makroskopiskt som mikroskopiskt, utesluta neoplasi och kronisk inflammation samt leta efter möjliga bakomliggande orsaker (28). En säkerställd diagnos är viktig då behandlingen av SNA många gånger är invasiv och långvarig (1, 21, 22, 30, 31).

För att få en strukturell översikt över området är första steget oftast bilddiagnostik. Det är intressant att många förändringar förknippade med SNA kan ses med hjälp av konventionell röntgen (20, 26). Detta skulle därför kunna vara ett alternativ om tillgång till mer avancerad bilddiagnostik helt saknas. Viktigt är dock att känna till svagheterna med metoden samt att vara noga med att ta exakt rätt projektioner för att i största möjliga mån undvika möjliga feltolkningar.

DT eller MR är dock alltid förstahandsvalet då dessa metoder ger en mer detaljerad bild av förändringarnas karaktär och utbredelse, vilket är värdefull information i planeringen av efterföljande diagnostik och behandling (18, 20).

Omfattningen av turbinatdestruktion samt involvering av sinus frontalis ger indikation på om sinuskopi, med eller utan trepanering, kommer att vara nödvändig. Påvisande av typiska bilddiagnostiska fynd för SNA ger en tillräckligt stark indikation för att behandling kan planeras in direkt i samband med rinoskopin, istället för att låta detta ske vid ett senare separat tillfälle. På så sätt minimeras antalet besök och narkoser som patienten behöver gå igenom samt tiden till tillfrisknad förkortas i och med att behandling kan sättas in snabbare.

Rinoskopi är en mycket central del av både diagnostik och behandling och bör alltid utföras efter den inledande bilddiagnostiken. Förutom direkt visualisering av fungala plack, vilket är ett starkt diagnostiskt kriterium i sig, så möjliggörs även specifik provtagning av misstänkta förändringar för odling, cytologi och histopatologi (8, 14, 20). Dessa prover bör alltid tas under endoskopisk guidning då risken för falskt negativa provsvar annars är hög (3, 5). En svaghet med rinoskopi som enda diagnostiska verktyg är att vissa bakomliggande orsaker till SNA såsom periodontala sjukdomar lätt kan missas samt att skeletala förändringar i benen som omger näshålan, inklusive kribriforma plattan, inte kan bedömas så vida inte mycket omfattande intranasal destruktion har ägt rum (20, 28).

Serologi har föreslagits som en initial screening då det är en billig och icke-invasiv provtagningsmetod (16). Värdet av detta kan dock ifrågasättas då övrig diagnostik måste utföras oavsett för att kunna utesluta bakomliggande orsaker, kartlägga sjukdomens utbredning samt slutgiltigt bekräfta diagnosen. Dessutom är risken för falskt negativa provsvar hög, vilket innebär att en infektion med *Aspergillus* spp. inte kan uteslutas baserat på serologi, något som hade kunnat vara mer användbart i den kliniska situationen (16).

Uppföljning av behandling

Olika metoder och kriterier för uppföljning av behandling har beskrivits. I en studie användes biopsitagning för histopatologi och odling som slutgiltig uppföljande diagnostik när inga kliniska tecken eller endoskopiska förändringar kvarstod (1). En annan gick endast på kliniska tecken och anamnes där hundarna skulle vara symptomfria under en period om minst sex månader för att anses botade (22). I två andra studier gjordes uppföljande rinoskopier tills dess att fungala plack inte längre sågs och inga kliniska tecken kvarstod (29, 30).

Histopatologi har god specificitet men låg sensitivitet, speciellt om provet inte tas från ett område med synliga plack (28). Det samma gäller odlingar (3). Uppföljande biopsitagning, då inga synliga plack finns kvar, borde därför vara av mycket begränsat kliniskt värde då ett negativt provsvar inte utesluter att infektionen kvarstår. Att endast gå på klinisk respons riskerar att både över- och underestimera behandlingssvaret då detta inte är en direkt indikation på om själva svampinfektionen finns kvar eller ej (22). Uppföljande rinoskopier för att utesluta synliga plack och dessutom möjliggöra ytterligare behandling är en mer sensitiv metod att använda sig av (20).

FORTSÄTTER PÅ NÄSTA SIDA ▸

Konklusion

Sammanfattningsvis så bör utredningsgången av en hund med kroniskt mukopurulent näsflöde bestå av DT eller MR av näshåla och sinus frontalis. Förutom bedömning av de typiska vävnadsförändringarna vid SNA bör även tandrötter undersökas och intranasala främmande kroppar eftersökas. Därefter bör rinoskopi och sinuskopi utföras. Vid identifiering av fungala plack bör dessa provtas genom biopsitagning och eventuellt topsning. Biopsierna kan användas till impressioner för cytologisk undersökning, odling och histopatologi. Direkt efter provtagning bör omfattande debridering av allt svampmaterial och nekrotisk vävnad i näshåla och sinus utföras och lokalbehandling med antifungalt läkemedel administreras. Återbesök för uppföljande rinoskopi och eventuell upprepad behandling bör ske inom en månad då det inte alltid räcker med en enstaka behandling. Det är givetvis viktigt att även behandla eventuella bakomliggande orsaker.

Summary

Sinonasal aspergillosis (SNA) is one of the most common chronic disorders of the nasal cavity in dogs and is usually caused by the opportunistic fungus *Aspergillus fumigatus*. The infection causes a vigorous inflammation in the nasal cavity of affected dogs which can lead to extensive destruction of intranasal turbinates and clinical signs such as mucopurulent nasal discharge, reverse sneezing, nasal pain and depigmentation of the nostril.

For diagnosis a combination of imaging techniques, endoscopy, cytology, histopathology, fungal culture and, in some cases, serology are used. In general, at least two, preferably three, positive results are necessary for a diagnosis to be made. Direct visualisation of fungal plaques during endoscopy and the detection of fungal material in cytology or histopathology samples from these areas is considered to be gold standard. It is also important to rule out potential underlying causes as well as the most common differential diagnoses such as neoplasia and chronic idiopathic rhinitis. •

REFERENSER

1. *Balber C, Hill TL & Bommer NX. Minimally invasive treatment of sino-nasal aspergillosis in dogs. J Vet Intern Med, 2018, 32, 2069-2073.*
2. *Belda B, Petrovitch N & Mathews KG. Sinonasal aspergillosis: outcome after topical treatment in dogs with cribriform plate lysis. J Vet Intern Med, 2018, 32/4, 1353-1358.*
3. *Billen F, Clercx C, Le Garérrès A, Massart L, Mignon B & Peeters D. Effect of sampling method and incubation temperature on fungal culture in canine sinonasal aspergillosis. J Small Anim Pract, 2009, 50, 67-72.*
4. *Day MJ. Canine sino-nasal aspergillosis: parallels with human disease. Med Mycol, 2009, 47, 315-323.*
5. *De Lorenzi D, Bonfanti U, Masserdotti C, Caldin M & Furlanello T. Diagnosis of canine nasal aspergillosis by cytological examination: a comparison of four different collection techniques. J Small Anim Pract, 2006, 47, 316-319.*
6. *Elad D. Disseminated canine mold infections. Vet J, 2019, 243, 82-90.*
7. *Harvey CE. Nasal aspergillosis and penicilliosis in dogs: results of treatment with thiabendazole. J Am Vet Med Assoc, 1984, 184/1, 48-50.*
8. *Johnson LR, Drazenovich TL, Herrera MA & Wisner ER. Results of rhinoscopy alone or in conjunction with sinuscopy in dogs with aspergillosis: 46 cases (2001-2004). J Am Vet Assoc, 2006, 228/5, 738-742.*
9. *Latgé JP. Aspergillus fumigatus and aspergillosis. Clin Microbiol Rev, 1999, 12/2, 310-350.*
10. *Mortellaro CM, Della Franca P & Caretta G. Aspergillus fumigatus, the causative agent of infection of the frontal sinuses and nasal chambers of the dog. Mycoses, 1989, 32/7, 327-335.*
11. *Peeters D, Day MJ & Clercx C. An immunohistochemical study of canine nasal aspergillosis. J Comp Pathol, 2005, 132/4, 283-288.*
12. *Peeters D, Peters IR, Clercx C & Day MJ. Quantification of mRNA encoding cytokines and chemokines in nasal biopsies from dogs with sino-nasal aspergillosis. Vet Microbiol, 2006, 114/3-4, 318-326.*
13. *Peeters D, Peters IR, Helps CR, Gabriel A, Day MJ & Clercx C. Distinct tissue cytokine and chemokine mRNA expression in canine sino-nasal aspergillosis and idiopathic lymphoplasmacytic rhinitis. Vet Immunol Immunopathol, 2007, 117/1-2, 95-105.*
14. *Peeters D & Clercx C. Update on canine sinonasal aspergillosis. Vet Clin Small Anim, 2007, 37, 901-916.*
15. *Pietra M, Spinella G, Pasquali F, Romagnoli N, Bettini G & Spadari A. Clinical findings, rhinoscopy and histological evaluation of 54 dogs with chronic nasal disease. J Vet Sci, 2010, 11/3, 249-255.*
16. *Pomrantz JS, Johnson LR, Nelson RW & Wisner ER. Comparison of serologic evaluation via agar gel immunodiffusion and fungal culture of tissue for diagnosis of nasal aspergillosis in dogs. J Am Vet Med Assoc, 2007, 230, 1319-1323.*
17. *Saunders JH, van Bree H, Gielen I & de Rooster H. Diagnostic value of computed tomography in dogs with chronic nasal disease. Vet radiol ultrasound, 2003, 44/4, 409-413.*
18. *Saunders JH & van Bree H. Comparison of radiography and computed tomography for the diagnosis of canine nasal aspergillosis. Vet radiol ultrasound, 2003, 44/4, 414-419.*
19. *Saunders JH, Zonderland J-L, Clercx C, Gielen I, Snaps FR, Sullivan M, van Bree H & Dondelinger RF. Computed tomographic findings in 35 dogs with nasal aspergillosis. Vet radiol ultrasound, 2002, 43/1, 5-9.*
20. *Saunders JH, Zonderland J-L, Clercx C, Snaps FR, Sullivan M, Duchateau L, van Bree H & Dondelinger RF. Radiographic, magnetic resonance imaging, computed tomographic, and rhinoscopic features of nasal aspergillosis in dogs. J Am Vet Med Assoc, 2004, 225, 1703-1712.*
21. *Sharman MJ & Mansfield CS. Sinonasal aspergillosis in dogs: a review. J Small Anim Pract, 2012, 53, 434-444.*
22. *Sharman M, Paul A, Davies D, MacKay B, Swinney G, Barrs V, Arteaga A, Robertson ID & Mansfield C. Multi-centre assessment of mycotic rhinosinusitis in dogs: a retrospective study of inital treatment success (1998-2008). J Small Anim Pract, 2010, 51, 423-427.*
23. *Sharp NJ & Sullivan M. Use of ketoconazole in the treatment of canine nasal aspergillosis. J Am Vet Med Assoc, 1989, 194/6, 782-786.*
24. *Stanton JA, Miller ML, Johnson P, Davignon DL & Barr SC. Treatment of canine sinonasal aspergillosis with clotrimazole infusion in patients with cribriform plate lysis. J Small Anim Pract, 2018, 59/7, 411-414.*
25. *Sugui J-A, Kwon-Chung KJ, Juvvadi PR, Latgé J-P & Steinbach WJ. Aspergillus fumigatus and relates species. Cold Spring Harb Perspect Med, 2015, 5:a019786.*
26. *Sullivan M, Lee R, Jakovljevic S & Sharp NJH. The radiological features of aspergillosis of the nasal cavity and frontal sinuses in the dog. J Small Anim Pract, 1986, 27, 167-180.*
27. *Talbot JJ, Johnson LR, Martin P, Beatty JA, Sutton DA, Billen F, Halliday CL, Gibson JS, Kidd S, Steiner JM, Ujvari B & Barrs VR. What causes canine sino-nasal aspergillosis? A molecular approach to species identification. Vet J, 2014, 200/1, 17-21.*
28. *Tasker S, Knottenbelt CM, Munro EAC, Stonehewer J, Simpson JW & Mackin AJ. Aetiology and diagnosis of persistent nasal disease in the dog: a retrospective study of 42 cases. J Small Anim Pract, 1999, 40, 473-478.*
29. *Vangrinsven E, Girod M, Goossens D, Desquilbet L, Clercx C & Billen F. Comparison of two minimally invasive enilconazole perendoscopic infusion protocols for the treatment of canine sinonasal aspergilllosis. J Small Anim Pract, 2018, 59/12, 777-782.*
30. *Vedrine B & Fribourg-Blanc L-A. Treatment of sinonasal aspergillosis by debridement and sinonasal deposition therapy with clotrimazole under rhinoscopic guidance. J Am Anim Hosp Assoc, 2018, 54, 103-110.*
31. *Zonderland J-L, Stork CK, Saunders JH, Hamaide AJ, Balligand MH & Clercx CM. Intranasal infusion of enilconazole for treatment of sinonasal aspergillosis in dogs. J Am Vet Med Assoc, 2002, 221/10, 1421-1425.*