GRANSKAD ARTIKEL

Diskospondylit hos hund – en litteraturstudie

I denna litteraturstudie, som utgör författarens skriftliga arbete i specialistutbildningen i hundens och kattens sjukdomar, sammanställs den information som finns publicerad kring diskospondylit hos hund. Författaren belyser även de svårigheter som kan uppstå vid diagnostisering, behandling och uppföljning av drabbade hundar.

Författare: Lovisa Hällström, *leg veterinär, Anicura Djursjukhuset Albano.*
Handledare: Maria Winnerby, *leg veterinär, specialistkompetens i sjukdomar hos hund och katt, Anicura Djursjukhuset Albano.*

Sammanfattning
Diskospondylit är en infektion i en eller flera intervertebrala disker och dess intilliggande kotkroppar (14, 18, 24). Drabbade individer uppvisar ofta ospecifika sjukdomstecken under en lång tid innan diagnosen ställs (5, 14, 22). Diagnosen ställs med hjälp av bilddiagnostik där konventionell röntgen traditionellt har använts (21), men där datortomografi (DT) och magnetresonanstomografi (MRT) blir allt vanligare. I majoriteten av fallen är orsaken en bakteriell infektion och vanligast förekommande agens är *Staphylococcus* spp (5, 9, 18). För att påvisa infektionsagens bör odling från diskmaterial eftersträvas. Behandlingen omfattar medicinsk behandling med antibiotika men i vissa fall krävs även kirurgisk åtgärd (18, 24). Uppföljning av behandling är komplicerad då en fördröjning mellan klinisk förbättring och radiologiska avvikelser förekommer, vilket kan leda till onödigt långa behandlingstider (14, 22). Behandlingens längd varierar mellan studier och sträcker sig mellan 3–54 veckor (5, 6, 8, 12, 14, 22). Prognosen anses generellt som god vid medicinsk behandling, men sämre om hunden uppvisar kraftiga neurologiska bortfall och/eller behöver kirurgisk åtgärd (5, 14, 18).

Inledning
Vid diskospondylit kan konsekvenserna för den drabbade individen bli stora om infektionen inte identifieras och behandlas korrekt. Infektionen leder ofta till kraftig smärta och instabilitet i kotpelaren, och om infektionen får fortgå, även kraftig neurologisk påverkan och fraktur av kotkroppar (1, 6, 14, 18, 24). Fastställandet av diagnos och agens kan vara komplicerat, och behandling och uppföljning av konstaterade fall är en utmaning.

Syftet med denna litteraturstudie är att sammanställa den information som finns publicerad kring diskospondylit hos hund och belysa de svårigheter som kan uppstå vid diagnostisering, behandling och uppföljning av drabbade hundar.

Litteraturöversikt
Definition
Diskospondylit definieras som en infektion i en intervertebral disk och ändplattorna på intilliggande kotkroppar (14, 18, 24). Infektionen orsakar bendestruktion och benproliferation i kotkropparna och därmed ett avsmalnat diskutrymme, vilket i sin tur kan leda till kliniska sjukdomstecken såsom smärta och neurologiska avvikelser (5, 14, 18, 24).

Patogenes
Infektionen anses i de flesta fall vara hematogent spridd från en infektion i kroppen (5, 18, 24). Potentiella primära infektioner omfattar bland annat urinvägsinfektion, infektion i reproduktionsorgan, infektioner i munhålan och hudinfektioner (5, 12, 18, 24). I Kornegay & Barbers (1980) studie kunde en primär infektion påvisas i 14 av 23 fall och där var urinvägsinfektion den vanligaste infektionen (14). I många fall identifieras dock aldrig en primär infektion (5, 14).

Övriga beskrivna spridningsvägar inkluderar migrerande växtmaterial eller andra främmande kroppar, bitskador och sticksår (18, 24). Det finns även rapporter om iatrogent orsakade diskospondyliter, till exempel som komplikation till epidural injektion eller diskbråcksoperation (14, 18, 20).

Predisposition
Alla hundar oavsett ras, ålder och kön kan drabbas, men prevalensen är högre för stora hundraser, såsom grand danois, schäfer, labrador retriever, rottweiler eller stora blandrashundar (5, 10, 12, 14, 18, 22, 25). Hundarna insjuknar vanligen i en ålder mellan två till sex år (5, 10, 12, 14, 18, 22, 25) och hanar anses drabbas i större utsträckning än tikar (5, 11, 12, 14, 18).

Kliniska sjukdomstecken
Hundar med diskospondylit uppvisar i regel diffusa sjukdomstecken initialt med en stor individuell variation (5, 8, 11, 12, 14, 18, 20, 25). Vanligt förekommande kliniska sjukdomstecken är feber, nedsatt aptit, stelhet, viktnedgång, ryggsmärta och efter hand utveckling av neurologiska avvikelser (5, 8, 11, 12, 14, 18, 20, 25). Studier visar att neurologisk påverkan förekommer i 48–72 % av fallen med stor individuell variation (5, 14).

Drabbade hundar uppvisar sjukdomstecken från några dagar upp till år innan diagnos ställs (12, 14, 22, 25).

Lokalisation
Samtliga delar av ryggkotpelaren kan drabbas av diskospondylit men vissa områden av kotpelaren rapporteras oftare (5, 12, 18, 24).

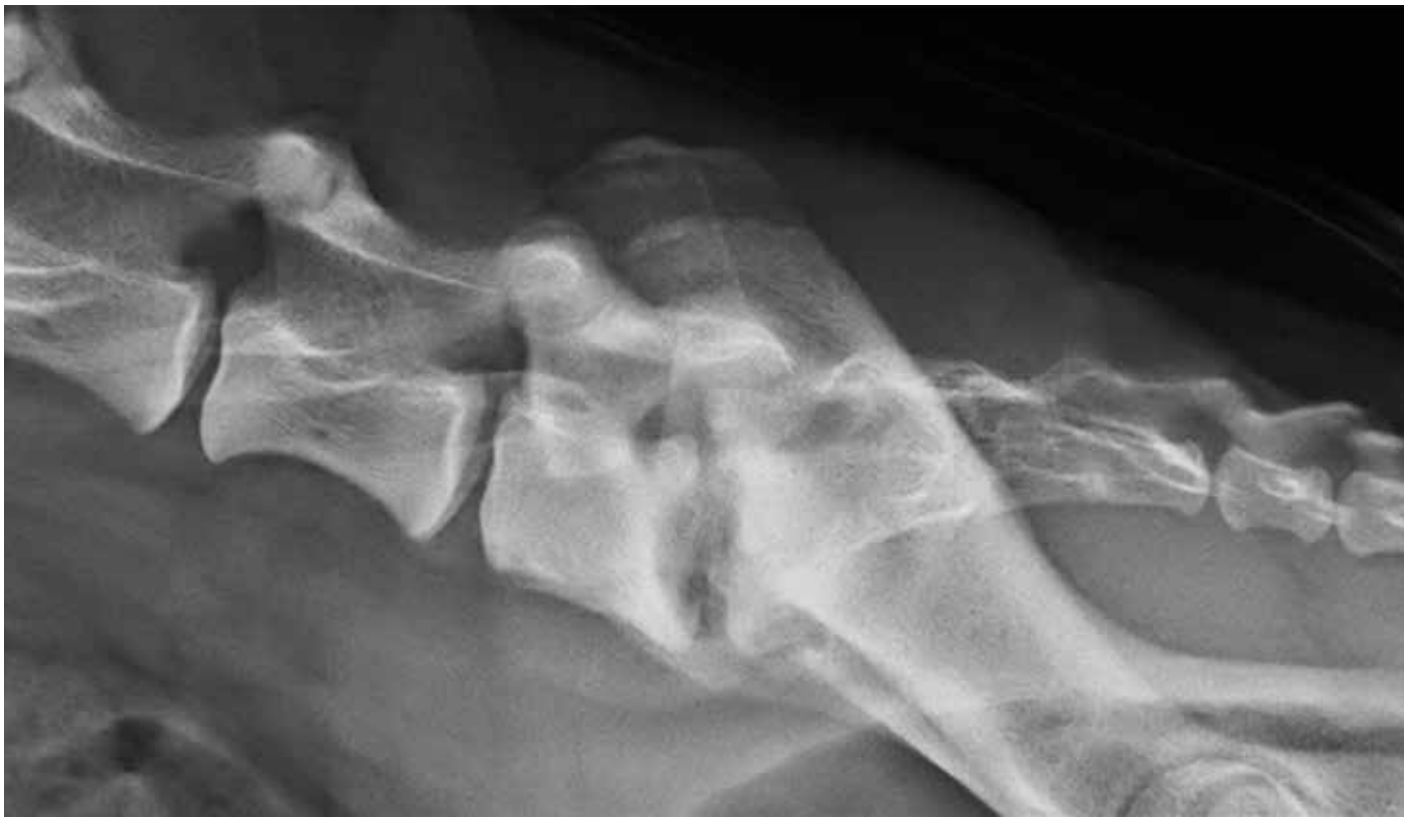

Bild 1: Röntgenbild som visar diskospondylit i L7S1 med affekterade ändplattor, avsmalnat diskutrymme och sekundär ventral spondylos.

Flertalet studier tyder på att det framför allt är områden i thorakolumbalregionen som drabbas (5, 12, 18) medan andra artiklar beskriver att övergången mellan den sjunde ländkotan och första sakralkotan (L7S1) är mest drabbad (7, 24, 25). Diskospondylit i de cervikala kotkropparna är ovanligt (5).

Infektionen kan ha en solitär eller multipel lokalisation (5, 7, 11, 14, 18, 22). Solitära lesioner är vanligast, även om multipla lesioner inte anses ovanligt (5, 7, 11, 14, 18, 22). I studien av Burkert et al. (2005) var L7S1 främst drabbad vid solitära lesioner (5).

Diagnostik

Bilddiagnostik

Traditionellt har konventionell röntgen använts för att påvisa förändringar förenliga med diskospondylit (21). Röntgen är lättillgänglig, ickeinvasiv och förhållandevis billig (21). Typiska förändringar är destruktion av kotkropparnas ändplattor och den affekterade disken, liksom skleros och osteolys av ändplattorna och därmed avsmalnat intervertebralt utrymme (5, 12, 14, 18, 21). Även benproliferation ses men främst vid kroniska förändringar och då i form av spondylos med bryggbildning mellan kotkroppar (5, 12, 14, 18, 21).

Det kan ta veckor till månader innan förändringar är synliga vid röntgenundersökning (11, 18, 21, 22). I två studier visade majoriteten av hundar som haft sjukdomstecken >1 månad typiska radiologiska förändringar medan hundar med sjukdomstecken <1 månad sällan uppvisade radiologiska förändringar (14, 22). I en annan studie där unga hundar (<6 mån) med misstänkt diskospondylit utvärderades, kunde avvikelser på röntgen inte påvisas hos någon av hundarna och endast i enstaka fall noterades ett avsmalnat diskutrymme som ett tidigt tecken (13). Dessa hundar hade haft kliniska tecken mellan 5 till 21 dagar och hos samtliga individer påvisade datortomografi (DT) förändringar förenliga med diskospondylit (13). I studien av Harris et al. (2013) kunde dock samtliga affekterade diskar ses med både magnetresonanstomografi (MRT) och konventionell röntgen och majoriteten av hundar hade enligt uppgift haft sjukdomstecken <1 månad (10).

DT och MRT anses ha högre sensitivitet i det tidiga förloppet jämfört med konventionell röntgen (7, 21, 25). En annan fördel med DT och MRT är att de ger bättre översikt av hur omgivande strukturer påverkas av infektionen (7, 21, 25). Inom humanmedicinen anses MRT vara så kallad ”gold standard” för diagnostisering av diskospondylit (2, 16).

Bakterieodling

Bakteriologisk odling av vävnadsmaterial från affekterat diskutrymme taget via kirurgiska biopsier anses säkrast kunna identifiera infektionsagens (9, 14, 18). Ett mindre invasivt alternativ till biopsitagning är perkutan aspiration från affekterat diskutrymme (14). I studien av Fischer et al. (1997) rapporterades inga komplikationer till provtagning via perkutan aspiration av diskmaterial (9).

I studien av Fischer et al. (1997) kunde infektiöst agens påvisas i 9 av 12 fall där prov tagits med hjälp av perkutan aspiration från affekterad disk (9). I samma studie påvisades infektionsagens i 5 av 5 fall vid kirurgisk provtagning (9).
I studien av Kinzel et al. (2005) påvisades agens i 9 av 10 prover från material taget via perkutan aspiration (12). Resultatet i Burkert et al. (2005) studie var dock sämre där endast 3 av 11 prover påvisade infektion vid prover tagna via perkutan aspiration (5). Flertalet hundar i den senare studien hade dock behandlats med antibiotika innan provtagningen, vilket kan ha påverkat resultaten (5).

Vid utredning av diskospondylit inkluderas ofta blod- och urinodling för att försöka påvisa infektionsagens (5, 10, 18, 24).

FORTSÄTTER PÅ NÄSTA SIDA ►

FOTO: ANICURA DJURSJUKHUSET ALBANO

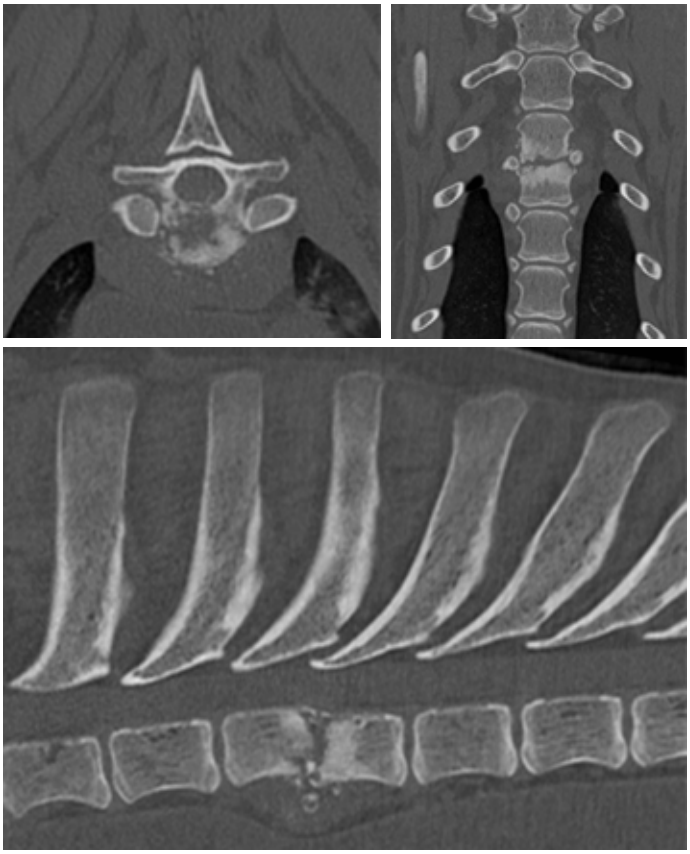

Bild 2: DT-bilder som visar diskospondylit i bröstkota 4 och 5 med destruktion av ändplattor, avsmalnat diskutrymme, fragmentering av kotkropp, lindrig ventral luxation av 5e kotkroppen och extradural kompression av ryggmärgen.

Urin- och blododling påvisar infektion i 28–55 % respektive 33–82 % av fallen (5, 9, 10, 14) och chansen för positiv blododling ökar med upprepade blododlingar (14). I en studie ansågs kombination av både urin- och blododling öka chansen att påvisa infektionsagens eftersom infektionen ofta är hematogent spridd och inte alltid kommer från en primär urinvägsinfektion (5).

Vid jämförelse av påvisat agens mellan urin- och blodprover och aspirat från diskmaterial stämde agens överens i 1 av 3 fall i studien av Burkert et al. (2005) medan Kornegay och Barber (1980) påvisade samma agens i 5 av 7 fall (5, 14). I studien av Fischer et al. (1997) stämde odlingssvar överens i 7 av 12 fall mellan odlingsresultat från perkutan aspiration och blododling och i 11 av 12 fall vid jämförelse med urinodling (9). I samma studie påvisades infektion från diskmaterial i två fall där blod- eller urinodling inte påvisade infektion (9) och samma utfall sågs i en fallstudie med iatrogent orsakad diskospondylit (20). Cherybini et al. (2004) kunde i sin fallstudie inte påvisa agens från vare sig diskmaterial, urin eller blod, men däremot kunde agens påvisas i benmärgsprov från affekterad kotkropp (8).

Agens

I majoriteten av fallen rör det sig om enbart ett agens, men det förkommer även fall där två eller fler agens har påvisats (5, 9). Den vanligaste patogenen är *Staphylcoccus* spp, andra vanliga bakterier är *Streptococcus* spp, *Brucella canis*, *Echerichia coli*, *Pasturella* spp, *Proteus* spp och *Actinomyces* spp (5, 9, 12, 14, 18, 25). Infektioner med *Aspergillus* spp kan även förekomma (4, 25). Brucellos är en vanlig orsak till diskospondylit hos hund utomlands (9, 12, 18) och förekommer även hos människa (2).

Blodprover

Hos hundar med diskospondylit påvisas inte alltid avvikelser på blodprover (8, 12, 14, 18, 20, 25). En ökning av C-reaktivt protein (CRP) har visats vara den vanligaste förändringen vid diskospondylit och anses mer sensitivt än leukocytos och feber (25). Andra förändringar som förekommer är leukocytos, neutrofili och ökade nivåer av globuliner (8, 12, 14, 18, 20, 25). Även hos människor med spinala infektioner är ökning av CRP den vanligaste förändringen (2, 19).

Behandling

Behandling av diskospondylit består framför allt av medicinsk behandling med antibiotika, smärtlindring och vila (18, 24). I vissa fall behöver behandlingen kompletteras med kirurgiska åtgärder (18, 24).

Medicinsk behandling

Val av antibiotika, dos och behandlingslängd varierar mellan studier beroende på agens och lokalisation av infektion. Infektion med *Staphylococcus* spp är vanligast och val av antibiotika i väntan på odlingssvar baseras ofta på detta, varvid första generationens cefalosporiner är ett vanligt förekommande förstahandsval (18, 24). Förbättring av kliniska sjukdomstecken förväntas inom 3–7 dagar efter insatt behandling och om ingen förbättring ses rekommenderas fortsatt utredning av fallet (12, 18, 24).

Behandlingens längd varierar mellan studier och sträcker sig mellan 3–54 veckor (5, 6, 8, 12, 14, 22). I studien av Burkert et al. (2005) behandlades 43 hundar med antibiotika i 54 +/- 45 veckor, vilket var fram till att uppföljande röntgen visade att infektionen var läkt (5). Enligt studien av Auger et al. (2000) kombinerades medicinsk och kirurgisk behandling i fyra fall (1). Samtliga hundar behandlades i 4–6 veckor med antibiotika och vid uppföljning 8–48 månader efter avslutad behandling klassades samtliga hundar som friska och radiologiskt kunde inga tecken på recidiv ses (1).

Inom humanmedicinen varierar val av antibiotika, dos och behandlingslängd för spinala infektioner (16). I Infectious Diseases Society of Americas (IDSA) riktlinjer rekommenderas en total behandlingslängd på sex veckor vid infektioner i kotpelaren (2). Vid infektion med *Brucella* spp rekommenderas dock minst tre månaders behandling (2). I en omfattande studie av Bernard et al. (2015) jämfördes behandlingssvar och recidiv mellan två grupper av människor med diskospondylit där de behandlades med antibiotika i 6 respektive 12 veckor (3). Ingen signifikant skillnad i tid till klinisk förbättring eller risk för återfall ett år efter behandling kunde observeras mellan grupperna (3).

Kirurgisk behandling

Vid kraftiga neurologiska bortfall eller vid terapisvikt kan kirurgiska åtgärder bli aktuella, såsom curettering av infekterat diskmaterial men även mer avancerade kirurgiska åtgärder såsom vertebral immobilisering eller hemilaminektomi (5, 14, 18). I två studier hos hund med diskospondylit utfördes kirurgisk åtgärd i 9 % respektive 28 % av fallen (5, 14).

För människor rekommenderas kirurgisk åtgärd vid neurologisk påverkan, instabilitet i kotpelaren och vid fortsatt eller tilltagande smärta trots medicinsk behandling (2).

Uppföljning av behandling

I en studie korrelerade inte förbättring av röntgenförändringar med förbättring av kliniska sjukdomstecken och författarna ansåg därmed att behandlingen snarare bör baseras på sjukdomstecken

än radiologiska fynd (22). Vid uppföljande röntgenbilder i denna studie kunde tecken på läkning dokumenteras först 3–12 veckor efter insatt behandling medan klinisk förbättring dokumenterades tidigare i förloppet (22). Liknande resultat hade visats i Kornegay & Barbers (1980) studie där det i 3 av 9 fall sågs en försämring vid uppföljande röntgenundersökning, trots att de skett en förbättring av kliniska sjukdomstecken (14). Ruoff et al. (2018) nämner DT som alternativ till röntgen för att följa läkningen. De anser sig ha haft goda resultat av detta på sina patienter, dessvärre finns inget publicerat resultat på detta än (21).

Enligt IDSA:s riktlinjer inom humansjukvården rekommenderas ingen uppföljande bilddiagnostik hos patienter med klinisk förbättring, men däremot rekommenderas uppföljande blodprover efter fyra veckors behandling (2). Lee et al. (2019) rapporterade att CRP och antalet vita blodkroppar minskade inom fyra veckor efter insatt antibiotikabehandling hos människor med infektion i kotpelaren, varför författarna rekommenderar att dessa parametrar bör följas upp tidigt för att utvärdera om behandlingen är effektiv (15). Även Skaf et al. (2010) ansåg att CRP är ett bra mått för att avgöra om behandlingen har effekt (23). Hos hund har inga rekommendationer av CRP-förändringarna och uppföljning av behandling kunnat göras (25).

Komplikationer till diskospondylit

Komplikationer omfattar bland annat uteblivet svar på behandling, förvärrade neurologiska sjukdomstecken, ytterligare lesioner (14), utveckling av subaraknoidala abscesser (17), fraktur av kotkropp (6) och ytterligare försämrad stabilitet i kotpelaren (1). Dessa komplikationer har även dokumenterats hos människa (23).

Prognos

Hundar med diskospondylit tillfrisknar i 68–88 % av fallen enligt olika studier (5, 14). Prognosen anses vara avvaktande till dålig om hunden har kraftiga neurologiska avvikelser och/eller om kirurgiska åtgärder krävs (14, 18).

Diskussion

Diskospondylit är en viktig differentialdiagnos vid utredning av hundar med diffusa sjukdomstecken som till exempel feber, ryggsmärta och neurologiska bortfall. Diagnosen baseras i de flesta fall på kliniska sjukdomstecken i kombination med typiska bilddiagnostiska förändringar (5, 12, 14, 18). I vissa fall, främst i tidigt sjukdomsförlopp eller hos unga individer, ses inte alltid de förväntade klassiska radiologiska lesionerna (13, 14 22). I dessa fall kan ytterligare bilddiagnostik såsom DT eller MRT vara till hjälp för att fastställa diagnos då de har högre sensitivitet i det tidiga förloppet (7, 13, 21, 22, 25). Andra fördelar med DT eller MRT i jämförelse med röntgen, är att de även visar hur omgivande strukturer är påverkade (7, 21, 25). Hos hundar med neurologisk påverkan kan därför dessa metoder vara till stor hjälp för ställandet av diagnos men även för att bedöma optimal behandling för patienten, främst med avseende på om kirurgisk åtgärd behövs som komplettering till den medicinska behandlingen.

Val av antibiotika bör alltid baseras på odlingssvar och resistensbestämning. Direkt provtagning av diskmaterial har ansetts mest sensitivt men är ofta något som utförs först vid uteblivet terapisvar (9, 14, 18), förmodligen på grund av att det är mer kostsamt och ett mer invasivt ingrepp. Ofta baseras valet av antibiotika på resultat från urin- och/eller blododling. Flera studier har dock visat att agens inte alltid korrelerar mellan agens i urin/blododling och agens i affekterad disk (5, 9, 14), vilket innebär att behandlingen kan bli suboptimal – både ur djurhälso- och antibiotikaresistenssynpunkt. För att kunna behandla patienten optimalt och för att minska risken för resistensutveckling bör därför provtagning från diskmaterial eftersträvas i större utsträckning redan i ett tidigt skede.

Behandlingslängd skiljer sig i stor utsträckning mellan studier med en variation på 3–54 veckor (5, 6, 8, 12, 14, 22) medan klinisk förbättring vanligtvis ses inom en vecka (12, 18, 24). Hos människor med infektioner i kotpelaren rekommenderas i genomsnitt sex veckors behandling (2) och i studien av Bernard et al. (2015) kunde ingen fördel ses vid längre behandling (3). I den mån som humana studier kan anses ligga till grund för behandling av hundar med diskospondylit, bör inte behandling längre än sex veckor behövas, och Kinzel et al. (2005) studie på hund tyder på att så kort behandling som tre veckor är tillräcklig (12). Det finns ingen konsensus för val av antibiotika och behandlingens längd hos hund utan den bygger framför allt på erfarenhet och resultat från studier och fallrapporter. Tyvärr saknas uppföljning både innan behandlingens slut och på lång sikt i majoriteten av studierna på hund. Det är därför svårt att avgöra hur lång behandling som faktiskt behövs för att infektionen ska anses läkt. Det är även svårt att uppskatta risken för recidiv samt långsiktiga komplikationer vid kortare behandlingar. Fler studier med noggrann uppföljning på kort och lång sikt behövs för att kunna dra några slutsatser gällande behandlingstidens längd för hundar med diskospondylit.

Vid diskospondylit hos hund anses *Brucella canis* vara ett vanligt infektionsagens utomlands (9, 12, 18). Brucellos förekommer

FORTSÄTTER PÅ NÄSTA SIDA ▸

normalt sett inte i Sverige och är en anmälningspliktig sjukdom. Har den drabbade hunden varit utomlands eller parat en hund som har varit utomlands bör provtagning för brucellos göras. Inom humanmedicinen rekommenderas längre behandlingar om diskospondyliten orsakas av *Brucella* spp (2), vilket förmodligen även är något som behöver tas i beaktande vid behandling av en hund med diskospondylit orsakad av *Brucella* spp.

Konventionell röntgen är i flertalet fall en bra metod för att påvisa diskospondylit hos hund, men metoden är inte lämpad för uppföljning av behandlingsresultat. Studier har visat en fördröjning av förbättring av radiologiska avvikelser upp till nio veckor trots klinisk förbättring hos individen (14, 22). Detta gör det svårt att basera behandlingens effekt på uppföljande röntgenbilder. Ruoff et al. (2018) beskriver att de använt DT för uppföljning med gott resultat men tyvärr saknas publicerad data på detta (21) och tilläggas bör att det blir ett mer kostsamt alternativ. Inom humanmedicinen anses kliniska sjukdomstecken och blodprovsparametrar såsom CRP vara tillräckliga som uppföljning och bilddiagnostik rekommenderas enbart om klinisk förbättring uteblir (2). Studier gällande värdet av analys av CRP som uppföljning vid behandling av diskospondylit saknas för närvarande hos hund, varpå bilddiagnostiska metoder ofta används för detta ändamål. Vid uppföljning bör dock DT eller MRT väljas före konventionell röntgen då dessa är mer sensitiva för att påvisa läkning tidigare i förloppet.

Summary

Discospondylitis refers to an infection affecting the intervertebral disc and vertebral end-plates (14, 18, 24). Affected dogs often show non-specific clinical signs and might not be correctly diagnosed for extended periods of time (5, 14, 22). Conventional radiography is the most commonly used method to diagnose discospondylitis (21) but computed tomography (CT) and magnetic resonance imaging (MRI) are used more often. Sampling for bacterial culture from the affected disc is recommended, and *Staphylococcus* spp is the most commonly found infectious agent (5, 9, 18). Medical treatment includes antibiotics and analgesia, and in some cases surgery is required (18, 24). On average, the dogs are treated with antibiotics for 3-54 weeks (5, 6, 8, 12, 14, 22). As a discrepancy seems to exist between clinical improvement and radiological lesions in dogs with diagnosed discospondylitis, treatment with antibiotics might be un-necessarily long (14, 22). The prognosis is considered to be fair to good with medical treatment, but considered guarded or even poor if neurological signs are present and/or if surgery is indicated (5, 14, 18). •

REFERENSER

1. *Auger J, Dupuis J, Quesnel A, Beauregard G. Surgical Treatment of Lumbosacral Instability Caused by Discospondylitis in Four Dogs. Vet Surgery, 2000, 29, 70-80*
2. *Berbari EF, Kanj SS, Kowalski TJ, Darouiche RO, Widmer AF, Schmitt SK, Hendershot EF, Holtom PD, Huddleston PM, Petermann GW, Osmon DR. 2015 Infectious Diseases Society of America (IDSA) Clinical Practice Guidelines for the Diagnosis and Treatment of Native Vertebral Osteomyelitis in Adults. Clin infect dis, 2015, 61, 26-46*
3. *Bernard L, Dinh A, Ghout I, Simo D, Zeller V, Issartel B, Le Moing V, Belmatoug N, Lesprit P, Bru J, Therby A, Bouhour D, Dénes E, Debard A, Chirouze C, Févre K, Dupon M, Aegerter P, Mulleman D. Antibiotic treatment for 6 weeks versus 12 weeks in patients with pyogenic vertebral osteomyelitis: an open-label, non-inferiority, randomised, controlled trial. Lancet, 2015, 385, 875-82*
4. *Berry WL & Leisewitz AL. Multifocal Aspergillus terreus discosopndylitis in two German shepherd dogs. J S Afr vet Assoc,1996, 67, 222-228*
5. *Burkert BA, Kerwin SC, Hosgood GL, Peckman RD, Fontenelle JP. Signalment and clinical features of diskospondylitis in dogs: 513 cases (1980- 2001). J Am Vet Med Assoc, 2005, 227, 268-275*
6. *Cabassu J & Moissonnier P. Surgical treatment of a vertebral fracture associated with a haematogenous osteomyelitis in a dog. Vet Comp Orthop Traumatol, 2007, 20, 227-230*
7. *Carrera I, Sullivan M, McConell F, Goncalves R. Magnetic resonance imaging features of discospondylitis in dogs. Vet Radiol Ultrasound, 2011, 52, 125-131*
8. *Cherybini GB, Capello R, Lu D, Targett M, Wessnann A, Mantis P. MRI findings in a dog with discosponcylitis caused by Bordetella Species. J Small Anim Pract, 2004, 45, 417-420*
9. *Fischer A, Mahaffey MB, Oliver JE. Fluoroscopically uided Percutaneous Disk Aspiration in 10 Digs With Diskospondylitis. J Vet Intern Med, 1997, 11, 284-287*
10. *Harris JM, Chen AV, Tucker RL, Mattoon JS. Clincial feastures and magnetic resonance imaging characteristics of diskospondylitis in dogs: 23 cases (1997-2010). J Am Vet Med Assoc, 2013, 242, 359-365*
11. *Hurov L, Troy G, Turnwald G. Diskospondylitis in the dog; 27 cases. J Am Vet Med Assoc, 1978, 173, 275-281*
12. *Kinzel S, Koch J, Buecker A, Krombach G, Stopinski T, Afifiy M, Kupper W. Treatment of 10 dogs with discospondylitis by fuoroscopy-guided percutaneous discectomy. Vet Rec, 2005, 156, 78-81*
13. *Kirberger RM. Early diagnostisc imagining findings in juvenile dogs with presumed discospondylitis: 10 cases (2008-2014). J Am Vet Med Assoc, 2016, 249, 539-546*
14. *Kornegay JN & Barber DL. Discospondylitis in Dogs. J Am Vet Med Assoc, 1980, 177, 337-341*
15. *Lee Y, Lim J, Choi S, Han S, Park B, Youm J. Changes of Biomarkers before and after Antibiotic Treasment in Spinal Infection. Korean J neurotrauma, 2019, 15, 143-149*
16. *Lener S, Hartmann S, Barbagallo GMV, Francesco C, Thomé C, Tschugg A. Managment of spinal infection: a review of the literature. Acta Neurochir, 2018, 160, 487-496*
17. *Lobetti RG. Subarachnoid abscess as a complication in a dog. J Small Anim Pract, 1994, 35, 480-483*
18. *Moore MP. Discospondylitis. Vet Clin North Am Small Anim Pract, 1992, 22, 1027-1034*
19. *Rath SA, Neff U, Schneider O, Richter H. Neurosurgical Managment of Thoracic and Lumbar Vertebral Osteomyelitis and Discitis in Adults: A Review of 43 Consecutive Surgically Treated Patients. Neurosurgery 1996, 38, 926-933*
20. *Remedios AM, Wagner R, Caulkett NA, Duke T. Epidural abscess and discospondylitis in a dog after administration of a lumbosacral epidural analgesic. Can Vet J, 1996, 37, 106-107*
21. *Ruoff, CM, Kerwin, CS, Taylor, AR. Diagnostic imaging of discospondylitis. Vet Clin North Am Small Anim Pract, 2018, 48, 85-94*
22. *Shamir MH, Tavor N, Aizenberg T. Radiographic findings during recovery from discospondylitis. Vet Radiol Ultrasound, 2001, 42, 496-503*
23. *Skaf GS, Domloj NT, Fehlings MG, Bouclaous CH, Sabbagh AS, Kanafani ZA, Kanj SS. Pyogenic spondylodiscitis: An overview. J Infect Public Health, 2010, 3, 5-16*
24. *Thomas WB. Discospondylitis and other verteral infections. Vet Clin North Am Small Anim Pract, 2000, 30, 169-182*
25. *Trub SA, Bush WW, Peak M, Cuff DE. Use of C-reaktive protein concentration in evaluation of diskospondylitis in dogs. J Vet Intern Med, 2020, 1-8*