En kalv med akut-kronisk myokard- och skelett-muskeldegeneration

En kalv med normalt hull och något insjunkna ögon hittas döende. Vid obduktion visade det sig bland annat att tarmarnas innehåll var blodtillblandat, att levern var svullen och njurarna hade en ökad färg. Hjärtat var påtagligt runt och vänster kammare var dilaterad med en förtunnad kammarvägg. Vid mikroskopisk undersökning sågs bland annat utbredda degenererade hjärtmuskel-/muskelfibrer.

TEXT OCH BILD **KERSTIN ORTMAN,** ***LEG VETERINÄR, VMD, GÅRD OCH DJURHÄLSAN, SKARA***

Anamnes
I en dikobesättning med cirka 70 kor i norra Värmland släpps djuren på bete den 2 maj. På morgonen fyra dagar senare, den 6 maj, hittas en kalv död. Dagen därpå hittas den aktuella kalven döende. Det är de största och mest välvuxna kalvarna som har drabbats.

Makroskopisk obduktionsbild
Vid obduktionen konstaterades att kalven hade ett normalt hull och något insjunkna ögon. Kärlteckningen var generellt ökad. Tarmarna hade en ökad färg och var dilaterade av gas, innehållet var ställvis blodtillblandat. Levern var svullen och njurarna hade en ökad färg. Hjärtat var påtagligt runt och vänster kammare var dilaterad med en förtunnad kammarvägg. Rikligt med relativt väl avgränsade vita stråk sågs subendokardiellt samt intramuralt i både höger och vänster kammare. Områden med ljus och torr vävnad sågs i frambensmuskulaturen.

Histologisvar
Vid mikroskopisk undersökning vid SVA sågs utbredda degenererade hjärtmuskel-/muskelfibrer med granulärt-flockigt sönderfall och uttalade begynnande reparativa processer inklusive bindvävsökning (fibros) i hjärtmuskulaturen (hjärtsvålar).

Patologanatomisk diagnos, PAD
Akut-kronisk myokard- och skelettmuskeldegeneration.

Diskussion
De förändringar som påvisades hos kalven var sådana som ses vid brist på selen/E-vitamin och det visade sig vid en utökad anamnes att mineralutfodringen i besättningen hade varit obefintlig.

Selen är ett essentiellt spårämne och har ett för mineraler ovanligt smalt intervall mellan bristfälliga, nödvändiga och toxiska halter i foder. I delar av världen kan kroniska förgiftningar ses hos djur som betar på selenrika marker, men Sverige har generellt selenfattiga jordar och sedan 1980-talet har djurfoder berikats med grundämnet för att undvika selenbristbetingade sjukdomar hos våra husdjur. Selen ingår som en komponent i åtminstone 25 olika proteiner, som till exempel iodothyronin deiodinas, vilket är inblandat i syntesen av thyroideahormon och gluthation peroxidas, vilket tillsammans med bland annat vitamin E är en del av kroppens antioxidativa försvar. Selen och vitamin E kan till viss del komplettera varandra i kroppens försvar mot de fria syreradikalerna och effekten av brist på det ena kan mildras med adekvat tillförsel av det andra. En klassisk följd av selenbrist hos nötkreatur är akut muskeldegeneration (nutritionell myopati), vilket ses företrädesvis hos unga individer. Djuren blir ovilliga att röra sig och svullen ömmande muskulatur kan ses, liksom dyspné om andningsmuskulaturen drabbas. Akuta dödsfall kan vara de enda symtomen då myokardet drabbas. Som vid många sjukdomar hos produktionsdjur är bakgrunden ofta multifaktoriell och andra faktorer i foder och miljö är också viktiga. I fallbeskrivningen ovan kan till exempel den relativt höga halten av fleromättade fettsyror i spätt gräs och kalvens ökade muskulära aktivitet i samband med betessläpp i kombination med en hög tillväxt ha bidragit till den fatala utgången. Bristande selentillförsel har hos nötkreatur också associerats med reproduktionsstörningar såsom kvarbliven efterbörd, abort, tidig embryonal död och infertilitet. Selenbrist kan också inverka negativt på djurens immunförsvar, eftersom ämnet spelar en roll i bildandet och aktiverandet av vissa vita blodkroppar (Helper T-, Cytotoxic T- och Natural Killer-celler). ■

ARTIKELNS REFERENSER

1. Mehdi Y & I Dufrasne, (2016). Selenium in Cattle: A Review, Molecules 2016, 21545; doi:10.3390/molecules21040545
2. Jubb, Kennedy, Palmer´s Patology of Domestic Animals (2016, sixth ed.). ISBN 978-0-7020-5317-7
3. Ortman K (1999). Organic vs. inorganic selenium in farm animal nutrition with special reference to supplementation of cattle. Doctoral thesis, Swedish University of Agricultural sciences. ISBN 91-576-5411-5

Genomskuren septumvägg med en central ansamling av vit degenererad hjärtmuskulatur.

Diffust avgränsade vita områden centralt i frambensmuskulaturen.

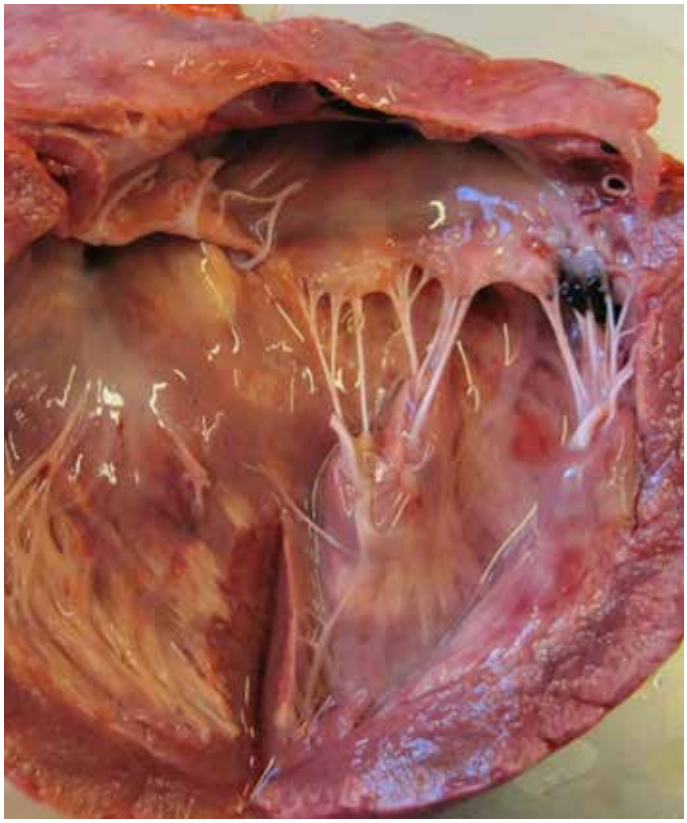

Dilaterad vänster kammare med förtunnad vägg och tydliga vita stråk subendokardiellt och intramuralt.

Genomskuren vänster kammarvägg med väl avgränsade stråk med vit, degenererad, hjärtmuskelvävnad.