FALLPRESENTATION

Neurologiska besvär hos hanhund

I denna fallpresentation som tidigare har publicerats som *Månadens fall* av Anicura Falu Djursjukhus i februari 2022 visas DT-undersökning av hjärna och mellanöron hos en sexårig hanhund av vinthundstyp.

TEXT **KATARINA ENGEVALL, *LEG VETERINÄR***

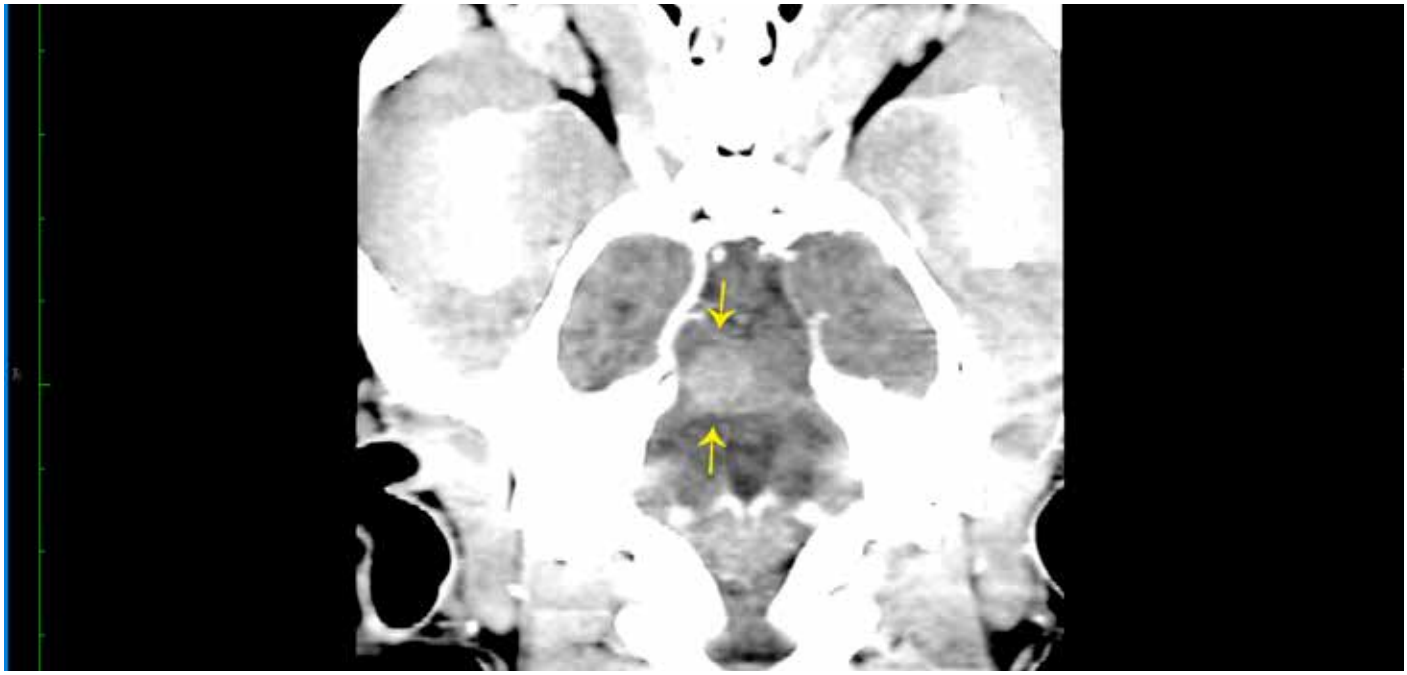

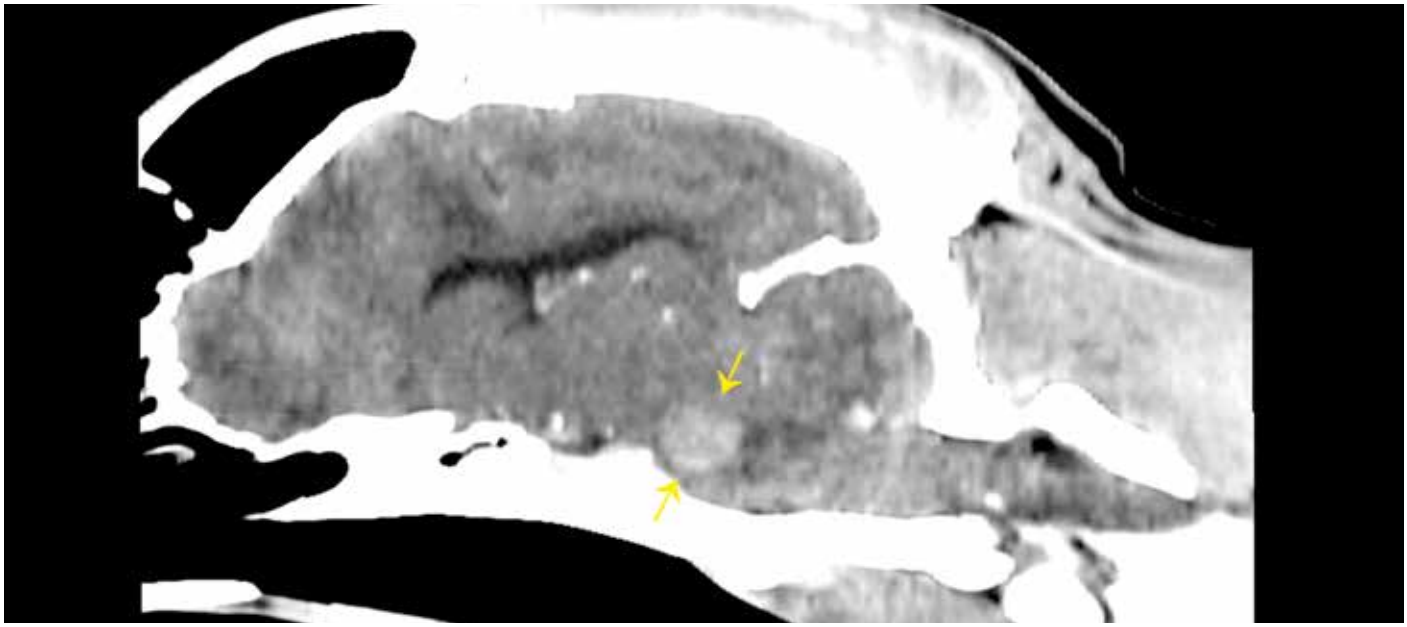

Massa lokaliserad till höger i pons (gula pilar).

En sexårig hanhund av liten vinthundstyp söker på grund av tilltagande neurologiska besvär av lite diffus karaktär. Ägarna upplever att han den senaste veckan har blivit orolig, han är vinglig, drar åt vänster, kan ramla ur soffan och vill inte gå i trappor. Ägarna tycker också att han inte verkar se. Han behandlas med NSAID för misstänkt otit sedan en vecka.

Hunden är väldigt rädd, grips av panik av munkorg eller krage och går ej att undersöka närmare i vaket tillstånd. Han klarar att gå en hinderbana i korridoren och han tittar efter bomullstussar som släpps framför honom. Rörelserna är något hypermetriska både på fram och bakben och i koppel drar han åt vänster. Han har ingen ”headtilt”. Hans högra öga är missbildat sedan födseln (microftalmi). Vänster öga svarar på ljus och har normalt tryck. Öronen uppvisade lindrig skleros av vänster trumhinna, annars utan tecken på otit. Övrig klinisk undersökning (sederad) är normal. Ett normalblodprov är utan avvikelser.

Byte av behandling

Hundens tillstånd förvärrades inte men blev heller inte så mycket bättre. Behandlingen byttes från NSAID till kortison och en undersökning med datortomografi (DT) av mellanöron och hjärna planerades. I samband med sedering för DT undersöks vänster öga och näthinna som i de delar man kan se har ett normalt utseende.

Möjliga differentialdiagnoser

DT-undersökningen visade en hyperattenuerande (ljusare) 0,8 x 1 cm struktur i pons som ej tog upp kontrast eller hade någon masseffekt på omgivande strukturer. Möjliga differentialdiagnoser till denna förändring diskuterades; neoplasi (av högcellulär intraaxial typ), blödning och inflammation. Vidare utredning kunde ha omfattat screening av thorax och abdomen efter tumörer (primär eller metastaser), CSF-prov, blödningstider, avföringsprov avseende hjärtmask. I samråd med djurägaren beslöt vi att avvakta vidare utredningar då hunden upplevdes ha svarat på kortison och var generellt bättre.

Uppföljande undersökning

Ny kontakt (med neurolog) etablerades cirka sju månader efter DT-undersökningen. Hunden hade då varit utan kortison sedan 4–5 månader. Hunden mådde bra! Ägarna kunde se enstaka snedsteg och ovilja mot att gå i vissa trappor. Generellt sett upplevde de att hunden hade blivit mer harmonisk. Han fungerar bättre med barnen, är lugnare inne men är pigg och glad ute. Vid undersökningen, som nu kunde utföras utan problem, ses lindrig vestibulär ataxi, enstaka snedsteg till höger, lindrigt nedsatt postural reaktion höger bak samt utebliven hotrespons vänster öga. Pupillen svarar normalt på ljus. Misstanke finns om att det har rört sig om meningoencephalit utan känd orsak. Det kan finnas risk för recidiv.

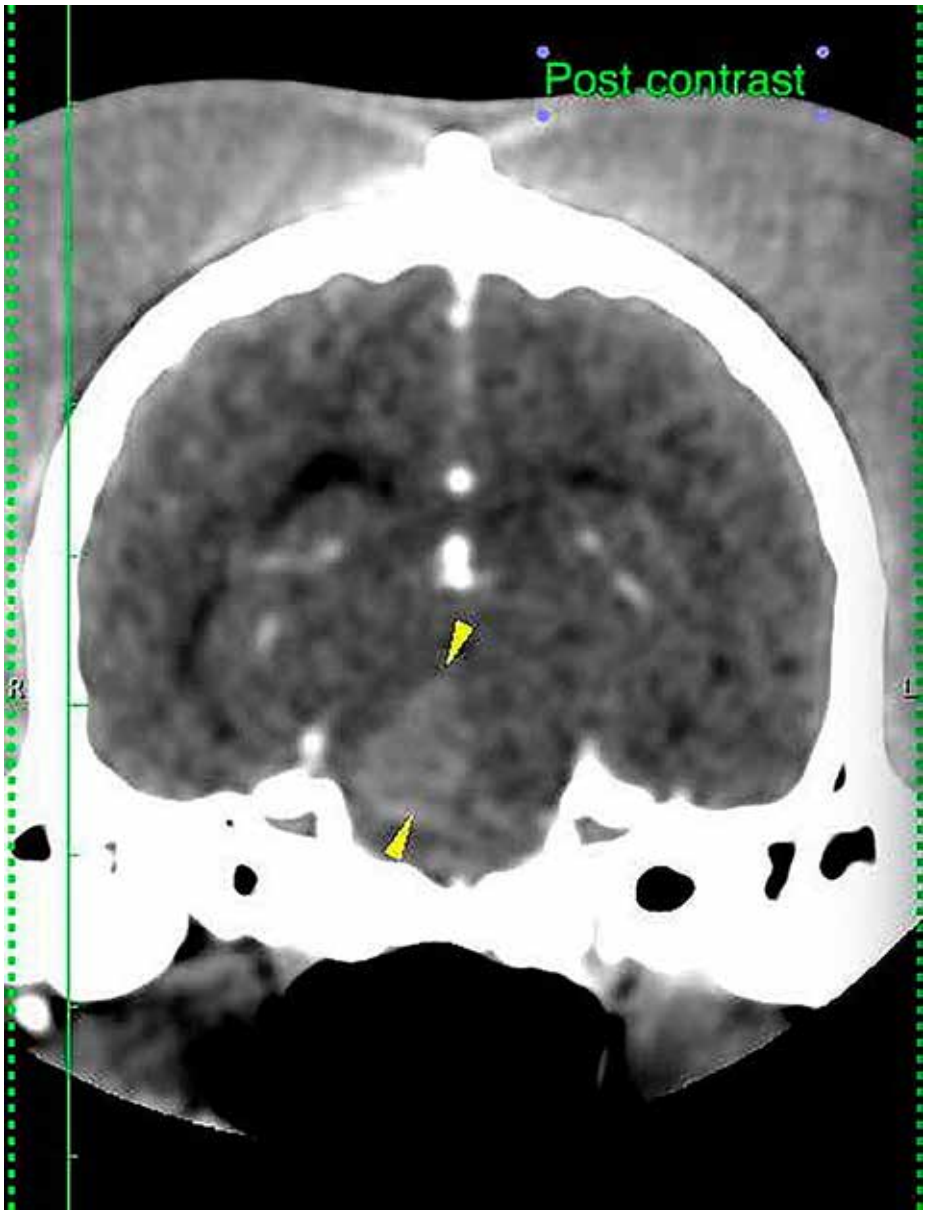

Efter kontrast: Massa lokaliserad till höger i pons (gula pilar).

Ny DT-undersökning ej aktuell

Det är inte aktuellt att göra uppföljande DT-undersökning i nuläget då det sannolikt inte förändrar behandlingen (även om det hade varit intressant!) ■