FALLRAPPORT

Två katter med ikterus

Den här fallrapporten ingår i Klinisk kemiska laboratoriets på SLU Universitetsdjursjukhuset (UDS) artikelserie och beskriver två katter som inkom till Anicura Regiondjursjukhuset Bagarmossen med en snarlik anamnes och klinisk presentation. Genom laboratoriediagnostik, kompletterad med bilddiagnostik, ställdes två olika diagnoser med skilda behandlingsstrategier. Rapporten syftar till att belysa laboratoriediagnostiska möjligheter för att påvisa leversjukdom hos katt, samt hur dessa kan användas för att specificera vilken typ av patologi som föreligger.

Text: Josefine Öberg, *leg veterinär, specialist sjukdomar hos hund och katt, Dipl ECVCP, Anicura regiondjursjukhuset Bagarmossen*

Fall 1

Den första katten (Katt ett) är en 14 år gammal huskatt, honkastrat som inkommer till djursjukhuset på grund av minskad aptit sedan några dagar, sporadiska kräkningar och trötthet. Vid klinisk undersökning bedöms katten ha lindrigt nedsatt allmäntillstånd, vara lindrigt dehydrerad och uppvisar ett måttligt obehag vid palpation av buken. Slemhinnor bedöms vara lindrigt bleka och måttligt gulpigmenterade. Katten får en perifer venkateter och i samband med det tas blod ut för analys av hematologi och blodkemi. Hon skrivs in på vårdavdelningen för vidare utredning och behandling som inleds med intravenös infusion med ringeracetat och antiemetika. Blodprovsresultaten presenteras i tabell 1 och 2. Sammanfattningsvis visar hematologin på en lindrig vänsterförskjutning med måttlig toxisk påverkan. Samtliga röda parametrar ligger mot nedre referensintervallet och det ses inget ökat antal retikulocyter. Kemiprofilen visar på en kraftig hyperbilirubinemi med måttligt stegrat ALAT (fem gånger övre referensintervallet). ALP ligger inom referensintervallet. Det ses en lindrig stegring av kreatinin. Katten har en måttlig hyperglykemi med ett normalt fruktosamin. Serumamyloid A (SAA) är kraftigt stegrat och visar på ett värde som ligger över övre mätintervallet (>100 mg/L). Sammantaget indikerar blodprovsresultaten på inflammation med påverkan på lever och misstanke om gallstas. Kreatininstegringen indikerar nedsatt njurfiltration.

En ultraljudsundersökning utförs där de huvudsakliga fynden är en måttligt fylld gallblåsa, fylld med måttligt med partikelrik, hyperekogent material (sludge), normal blåsvägg. Det ses en ökad ekogenicitet i de extrahepatiska gallgångarna. Inga avvikelser ses i lever, pankreas eller övriga bukorgan. I samband med undersökningen tas ett FNA från levern för cytologi, samt ett aspirat från gallan för cytologi och mikrobiologisk odling. Den cytologiska bilden av levern visar sparsamt med hepatocyter med runda, centrala och likstora kärnor. De har måttligt med ljust blå cytoplasma, i ett fåtal celler ses enstaka klara vakuoler. I bakgrunden ses måttligt med perifert blod med måttligt ökat antal leukocyter, framför allt neutrofiler, men även lymfatiska celler. Se bild 1 och 2. Sparsamt med större celler med tecken på fagocytos (inklusive erytrofagocytos) ses och dessa celler tolkas som makrofager. Intrycket ger misstanke om inflammation och biopsitagning för histopatologisk undersökning rekommenderas. Vid cytologisk bedömning av gallaspiratet ses måttligt med kockoida bakterier, måttligt med debris och oregelbundna strukturer som möjligtvis kan bedömas som degenererade neutrofiler. Prov från gallan används för mikrobiologisk odling.

Katten får understödjande behandling för levern, kompletterad med ampicillin (Doktacillin) intravenöst. Odlingsresultatet visar efter två dagar på sparsam växt av enterokocker i renkultur, känsliga för bland annat ampicillin.

Katten blir successivt bättre och får efter tre dagar på vårdavdelningen gå hem på fortsatt behandling med leverdiet, ursodeoxikolsyra (Ursofalk) och amoxicillin (Vetrimoxin). Vid återbesök efter en vecka mår katten bra men ALAT är fortfarande lindrigt stegrat (3,8 ukat/l; ref <1,2 ukat/l). Hematologiska parametrar samt SAA är normaliserade. Ett ytterligare återbesök tre veckor senare visar fullständigt normaliserade blodvärden och en ultraljudsbild av lever och galla utan anmärkning.

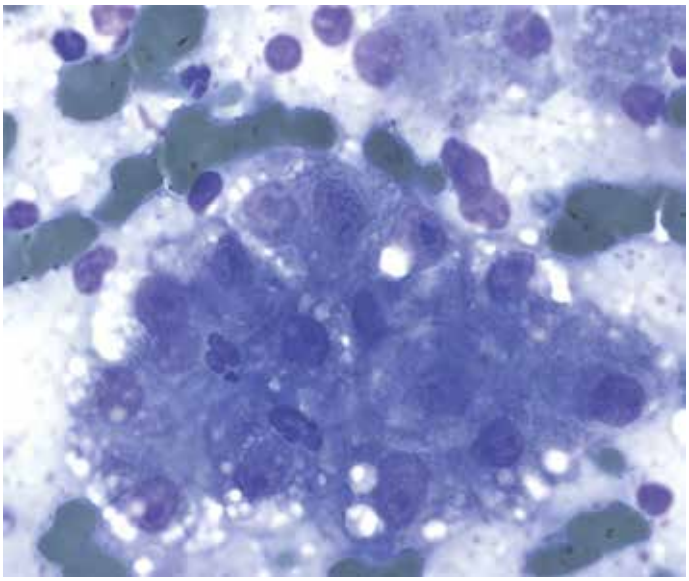

Bild 1. Cytologisk bild från Katt ett visar ett förband med hepatocyter som visar lindrig anisokaryos och anisocytos och med neutrofiler i bakgrunden och i anslutning till hepatocyterna. Bilden visar 1 000 ggr förstoring och preparatet är färgat med May Grunwald Giemsa.

Fall 2

Fall 2 (Katt två) är en tioårig huskatt, hankastrat som söker på grund av minskad aptit sedan två veckor och nu helt upphörd aptit sedan två dagar. En viktnedgång från 6,5 kilo till nuvarande vikt på 4,9 kilo konstateras. Djurägaren påtalar att katten verkar må illa, enstaka kräkningar har noterats och den är vass över ryggen, samt ser gulaktig ut i munnen. Vid klinisk undersökning ses en katt med måttligt dämpat allmäntillstånd som visar tydlig ömhet vid bukpalpation och som är gul i hud och sclera. Katten bedöms vara cirka 7 procent dehydrerad.

Katt två skrivs in på vårdavdelningen för behandling och vidare utredning för misstänkt leversjukdom. En perifer venkateter anläggs och blod tas ut för analys av hematologi och blodkemi. Initial behandling utgörs av intravenös vätsketillförsel i form av ringeracetat, omeprazol och antiemetika. Blodprovssvaren presenteras i tabell 3 och 4. De avvikelser som ses är framför allt stegrade leverenzymer, där ALP är kraftigast stegrat (åtta gånger övre referensintervallet) och ALAT måttligt stegrat (tre gånger övre referensintervallet). Det ses en mycket kraftig hyperbilirubinemi, urea och kolesterol är lindrigt sänkta. Det ses ingen stegring av SAA. Hematologisk analys visar en lindrig till måttlig leukocytos orakad av en mogen neutrofili samt en lindrig anemi utan tecken på regeneration. Blodprovsfynden talar för leverpatologi och ett ultraljud av buken med provtagning för cytologi och mikrobiologisk undersökning från lever och galla utförs.

Ultraljudsundersökningen visar på en måttligt förstorad lever med rundade kanter, homogent parenkym med ökad ekogenicitet. Inga avvikelser i gallblåsa eller pankreas ses. Den cytologiska bilden, som ses i bild 3 och 4, visar rikligt med hepatocyter med små, centrala och likstora kärnor. Hepatocyterna har måttligt med cytoplasma och i samtliga celler ses rikligt med olika stora, klara och distinkta vakuoler. I bakgrunden ses måttligt med perifert blod med rikligt med olika stora klara vakuoler (fettdroppar). Inget ökat antal leukocyter ses. Bedömningen är att Katt två har en mycket kraftig leverlipidos. Cytologisk bedömning av gallan visar endast debris och den mikrobiologiska undersökningen kommer tillbaka som negativ två dagar senare.

Katt två behandlas på vårdavdelningen under elva dagar och är under stor del av tiden kraftigt allmänpåverkad. Behandlingen består av matning via esophagussond, vätsketerapi och leverunderstödjande inklusive laktulos (på grund av mindre krampanfall) och Ursofalk. Vid återbesök en vecka efter hemgång mår katten bättre och är endast lindrigt ikterisk. Leverenzymerna har normaliserats och bilirubin är 19,6 umol/L (0–4,4 umol/L).

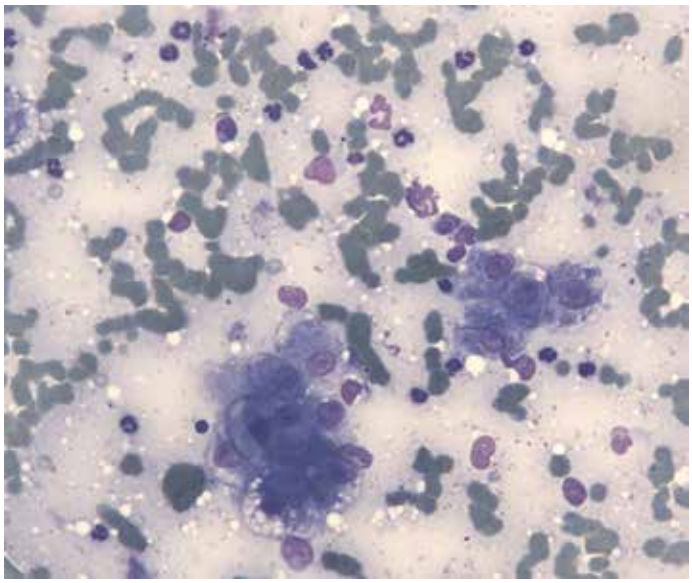

Bild 2. Cytologisk bild från Katt ett i lägre förstoring, 2 500 ggr förstoring. Färgat med May Grunwald Giemsa.

Tabell 1. Delar av hematologiprofil analyserad i prov taget från katt ett i samband med inskrivning på vårdavdelning. Provet är analyserat med hematologiinstrumentet Sysmex xt 20001.

Analys	Värde	Ref	Enh
Hemoglobin	113	110–168	g/L
Hematokrit	34	33–50	%
Erytrocyter	7,9	7,5–12,3	X 10 12/L
Retikulocyter	27	<50	X 10 9/L
Trombocyter	165	115–356	X 10 9/L
Leukocyter	10,6	4,5–20,5	X 10 9/L
Neutrofiler seg	8,2	2,7–12,7	X 10 9/L
Neutrofiler stav	0,9	0–0,3	X 10 9/L
Lymfocyter	1,1	1,5–7,1	X 10 9/L
Monocyter	0,3	0,1–0,6	X 10 9/L
Eosinofiler	0	0,2–1,4	X 10 9/L
Basofiler	0	<0,1	X 10 9/L
Kommentar: Måttligt toxiska neutrofiler, 2+			

Tabell 2. Kemiprofil analyserad i blod taget från katt ett i samband med inskrivning på vårdavdelning. Provet är analyserat med Cobas c311.

Analys	Värde	Ref	Enhet
Albumin	31	33-43	g/L
ALP	0,7	<1	ukat/L
ALAT	5,9	<1,2	ukat/L
GGT	0	0-4	U/L
Kreatinin	172	<160	umol/L
Glukos	14,4	3,5-8,5	mmol/L
Fruktosamin	328	160-400	uml/L
Kolesterol	5,7	1,8-5,1	mmol/L
Protein	80	57-80	g/L
Urea	7	4-13	mmol/L
Fosfat	1,1	1-3,1	mmol/L
SAA	>100	<10	mg/L
Natrium	150	140-154	mmol/L
Klorid	111	107-120	mmol/L
Kalium	4,1	2,8-4,8	mmol/L
Kalcium totalt	2,3	2,3-2,3	mmol/L
Bilirubin	26,6	0-4,4	umol/L

FORTSÄTTER PÅ NÄSTA SIDA ▸

Diskussion

De ovan presenterade fallen representerar två relativt vanliga sjukdomstillstånd hos katt, hepatisk lipidos och kolangit/kolangiohepatit (1-5). Då de kan ha en likartad klinisk presentation och flera av de laboratorieanalyser som ofta används vid initial leverdiagnostik ofta ger likartade svar, kan de vara svåra att skilja åt. Syftet med rapporten är att gå igenom laboratoriediagnostik hos katt vid leversjukdom, samt belysa laboratoriediagnostiken vid hepatisk lipidos och kolangit/kolangiohepatit och de eventuella skillnader som kan ses.

Hematologisk undersökning är en viktig del i utredning av sjuka katter och i de aktuella fallen ses en tydlig skillnad i den vita blodbilden. Hos katt ett ses en vänsterförskjutning med toxisk påverkan, vilket inte ses hos katt två. Vänsterförskjutning och toxisk påverkan talar för ett ökat behov av neutrofiler, oftast orsakat av en inflammation med konsumtion av neutrofiler (6). Bilden hos katt ett tyder på inflammatorisk sjukdom. De röda parametrarna ligger i det nedre referensintervallet hos katt ett och lindrigt sänkt hos katt två. Ingen av katterna hade ett ökat retikulocyttal, vilket talar för en icke regenerativ anemi hos katt två (6). Då båda katterna har ett dämpat allmäntillstånd, en anamnes med minskat födointag utan tecken på ökad törst, ökade förluster i form av kräkningar och visar kliniska tecken på uttorkning, är det troligt att de röda parametrarna, på grund av dehydrering, är lägre än uppmätt vid provtagningen och de förväntas sjunka efter rehydrering (6).

Leverenzymerna är lindrigt till måttligt stegrade hos båda katterna. Stegring av ALAT ger information om levercellssönderfall, vilket är ospecifikt men riktar misstankar om en patologisk process som involverar levern. ALAT finns i hög koncentration i levercellernas cytoplasma och läcker ut när leverceller skadas. Grad av stegring korrelerar till hur många leverceller som har skadats. Det säger inget om vad som är orsak till skadan eller om leverns funktion är nedsatt. Det ger heller inte någon prognostisk information. Vid vissa typer av leverskador, så som fibros, finns färre hepatocyter kvar och enzymstegringen blir inte lika kraftig eller kan till och med utebli, trots att det föreligger en allvarlig patologisk process i levern (2, 7, 8). ALP är stegrat hos katt två men inte hos katt ett. ALP är ett enzym som finns i flera celler i kroppen, bland annat i gallgångsepitel. Stegring av ALP sker genom induktion till ökad produktion och ses till exempel vid gallstas. ALP har en kort halveringstid hos katter och en stegring är tecken på en aktiv, pågående process (9). Stegringen som ses hos Katt två talar därmed om att det föreligger en pågående process i levern som medför gallstas. Andra orsaker till stegring av ALP hos katt är framför allt från skelettvävnaden, men då det inte fanns något som talar för skelettskada anses skelettvävnaden mindre trolig som orsak till stegringen i det presenterade fallet. Hos katt ses, till skillnad från hos hund, ingen stegring av ALP vid kortisolstegringar. Det finns studier som visar att ALP ofta är kraftigt stegrat just hos katter med leverlipidos och ofta ses en kraftigare stegring av ALP än av ALAT (3). Analys av leverenzymer används för att diagnosticera och monitorera leverskada. För att utvärdera levens funktion används andra analyser, till exempel bilirubin och gallsyror. Bilirubin konjugeras i levern och utsöndras med gallan och gallsyror bildas i levern och utsöndras med gallan. För att öka känsligheten för nedsatt förmåga att utsöndra gallsyror kan en gallsyrebelastning utföras, där ett prov för gallsyreanalys tas två timmar efter födointag (10). Magnituden av gallsyrestegring kan inte användas för prognostisk bedömning och om ett stegrat fastevärde ses finns ingen indikation på att utföra belastad provtagning (7, 10). Gallsyror analyserades inte hos de aktuella katterna då det inte ingår i rutinprofilerna och inte ansågs behövas för diagnostiken. Kolesterol bildas i levern och en viss del utsöndras till gallan. Gallstas kan därmed orsaka hyperkolesterolemi (10) och en lindrig stegring sågs hos Katt ett.

Andra analyser för att utvärdera leverfunktion är analys av ämnen som syntetiseras i levern så som urea, glukos, albumin, koagulationsfaktorer och ammoniak (7, 10, 11). Hos Katt ett sågs ett lindrigt sänkt albumin vid en klinisk bild som indikerade dehydrering, det vill säga sannolikt måttligt sänkt efter rehydrering. Hypoalbuminemi kan vara orsakat av minskad produktion

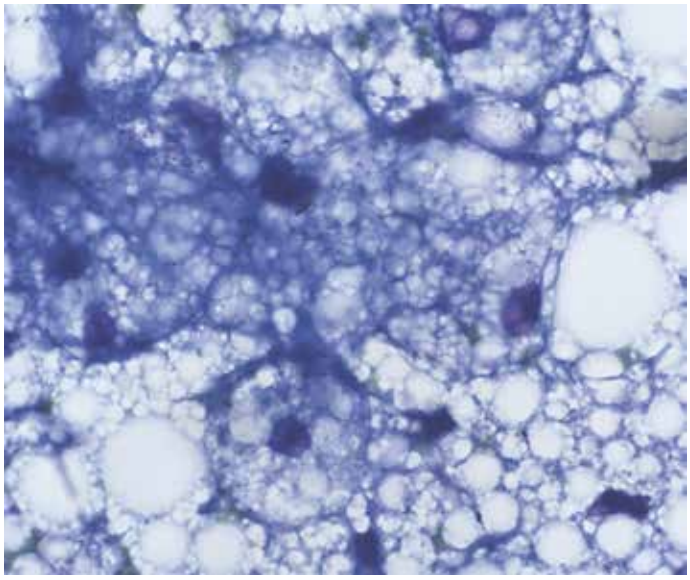

Bild 3: Cytologisk bild från Katt två visar kraftigt svullna hepatocyter med rikligt med klara och distinkta vakuoler av olika storlek i cytoplasman. Bilden visar 3 100 ggr förstoring, utstryket är färgat med May Grunwald Giemsa.

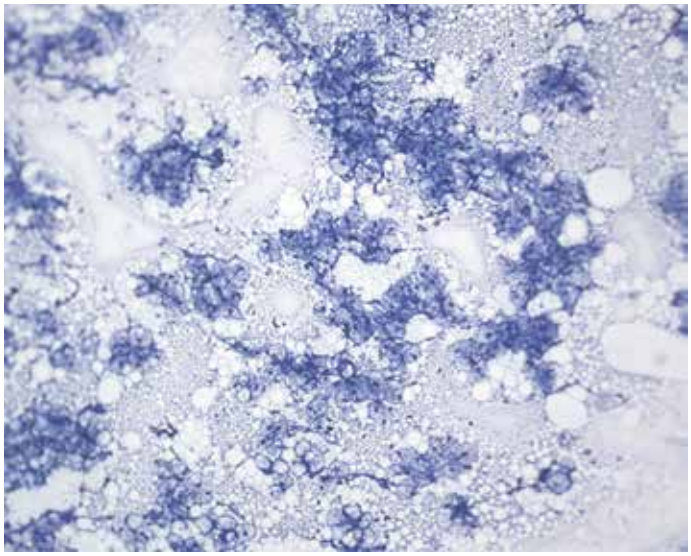

Bild 4: Cytologisk bild från katt två med förband av hepatocyter där samtliga har rikligt med klara och distinkta vakuoler av olika storlek i cytoplasman I bakgrunden ses måttligt med perifert blod med rikligt med fettdroppar, inga tecken på ökat leukocyttal ses. Bilden visar 4 100 ggr förstoring, utstryket är färgat med May Grunwald Giemsa

i levern vid nedsatt leverfunktion eller inflammation (negativt akutfasprotein) (12). Katt ett hade ett kraftigt stegrat SAA, kattens huvudsakliga akutfasprotein (13-16). Stegrat SAA ses hos katt vid olika typer av inflammatoriska tillstånd och graden av ökning korrelerar till graden av inflammation (14, 15). Ökningen som ses hos Katt ett talar för en kraftig inflammation och värdet stämmer överens med kattens vänsterförskjutning. Katt två hade varken vänsterförskjutning eller stegrat SAA, det vill säga inga tecken på inflammatorisk sjukdom. Däremot ses hos denna katt lågt urea, möjligen orsakat av minskad leverfunktion med nedsatt aktivitet i ureacykeln i hepatocyterna. Ammoniak analyserades även hos Katt två under inskrivningen (inte presenterat tidigare) och var kraftigt stegrat vilket ytterligare styrker misstanken om nedsatt leverfunktion. Hos ingen av katterna analyserades hemostasparametrar så som aPTT och PT.

För diagnos av typ av leversjukdom rekommenderas leverbiopsi för histopatologisk undersökning (2, 11). Det är ett relativt invasivt ingrepp som kräver narkos och som i enstaka fall har orsakat en blödning från levern (3). Den risken är störst hos katter med kraftigt nedsatt leverfunktion där syntesen av koagulationsfaktorer, som sker i levern, kan vara nedsatt (17). Ingen av de presenterade katterna provtogs för histopatologisk undersökning, utan diagnostiken baseras på blodprovsanalyser, bilddiagnostik, samt cytologisk och mikrobiologisk analys. Korrelation mellan histopatologisk och cytologisk diagnos vid leverpatologi anses generellt vara låg, 50–80 procent (18, 19). Korrelationen mellan cytologi och histopatologi vid vakuolär hepatopati (så som leverlipidos) är något bättre, till exempel sågs bra korrelation hos 15 av 18 katter i en studie. Hos de tre katter där cytologin inte korrelerade med histopatologin fanns för lite material för cytologisk diagnos. Tre av katterna som cytologiskt diagnosticerades som vakuolär hepatopati hade även andra patologiska fynd vid histopatologi, vilket kan förklaras med att vakuolär hepatopati ibland ses sekundärt till andra patologier (18). Generellt anses korrelationen vara bättre hos katt jämför med hos hund och påvisande av vakuolär hepatopati får anses signifikant med beaktande att det kan finnas fler patologiska processer samtidigt (18, 20).

Hos katt ett, med tecken på inflammation i blodprovsanalys, ses ett ökat neutrofiltal i leverprovet, samt misstänkta neutrofiler och bakterier i gallaspiratet. Ökat antal leukocyter i ett cytologiskt leverprov är en subjektiv bedömning, då struktur och neutrofilernas lokalisation i levern inte kan bedömas. Viktigt att utesluta är att det inte är blodleukocyter som ses och ökningen måste korreleras till mängden erytrocyter som ses i provet samt leukocyttalet i blodet. Leukocyter trivs inte i galla och förstörs snabbt där. Leukocyter som påvisas i gallaspirat tyder på inflammation (kolangit) (21). Korrelation mellan påvisade bakterier i galla och tecken på inflammation är bättre hos katt än hos hund. Likaså ses en bättre korrelation mellan cytologiskt påvisade bakterier i gallan, mikrobiologiskt resultat och histopatologi hos katter (21). Avsaknad av påvisade bakterier kan däremot inte användas för att utesluta infektion. Odlingsresultatet (aerobt och anaerobt odlat) visade på *Enterokocker spp* i renkultur hos Katt ett. De bakterier som oftast ses vid odling från galla är *E. Coli, Enterokocker spp, Streptococcus spp, Bacteroides spp*, samt *Clostridium spp* (21-23). Hos katt ses en större andel fall där en typ av bakterier i renkultur har odlats fram, 83 procent, jämfört med hos hund, 48 procent. Likaså ses en större andel positiva odlingsresultat från galla hos katt jämfört med hos hund, 36 procent respektive 28 procent (22). Skillnaden mellan djurslagen indikerar att det är vanligare med en hepatobiliär infektion hos katter än hos hundar. Sammantaget indikerar fynden hos katt ett att det föreligger en infektiöst orsakad inflammatorisk leversjukdom med gallstas och arbetsdiagnosen är kolangit/kolangiohepatit (5).

Katt två har en kraftigare stegring av ALP och bilirubin men inga tecken på inflammation. Bilden vid ultraljudsundersökning visar en förstorad lever med rundade flikar och homogent hyperekogent parenkym, utan andra patologiska fynd i lever eller galla. Den cytologiska bilden visar på en kraftig leverlipidos utan andra fynd. Leverlipidos hos katt ses vanligen till följd av minskat energiintag med påföljande viktnedgång (24, 25). Katt två hade

Tabell 3. Delar av hematologiprofil analyserade i prov taget från Katt två i samband med inskrivning på vårdavdelning. Provet är analyserat med hematologiinstrumentet Sysmex xt 2000i.

Analys	Värde	Ref	Enhet
Hemoglobin	108	110–168	g/L
Hematokrit	29	33–50	%
Erytrocyter	6,8	7,5–12,3	X 1012/L
Retikulocyter	46	<50	X 109/L
Trombocyter	352	115–356	X 109/L
Leukocyter	21,8	4,5–20,5	X 109/L
Neutrofiler seg	19,8	2,7–12,7	X 109/L
Neutrofiler stav	0,1	0–0,3	X 109/L
Lymfocyter	1,0	1,5–7,1	X 109/L
Monocyter	0,9	0,1–0,6	X 109/L
Eosinofiler	0	0,2–1,4	X 109/L
Basofiler	0	<0,1	X 109/L

Tabell 4. Kemiprofil analyserat i blod taget från Katt två i samband med inskrivning på vårdavdelning. Provet är analyserat med Cobas c 311.

Analys	Värde	Ref	Enhet
Albumin	35	33–43	g/L
ALP	8,4	<1	ukat/L
ALAT	3,4	<1,2	ukat/L
GGT	0	0–4	U/L
Kreatinin	70	<160	umol/L
Glukos	9,4	3,5–8,5	mmol/L
Fruktosamin	280	160–400	uml/L
Kolesterol	1,5	1,8–5,1	mmol/L
Protein	69	57–80	g/L
Urea	3	4–13	mmol/L
Fosfat	1,3	1–3,1	mmol/L
SAA	<10	<10	mg/L
Natrium	143	140–154	mmol/L
Klorid	105	107–120	mmol/L
Kalium	3,9	2,8–4,8	mmol/L
Kalcium totalt	2,2	2,3–2,3	mmol/L
Bilirubin	169,6	0–4,4	umol/L

FORTSÄTTER PÅ NÄSTA SIDA ▸

en noterad viktnedgång på 1,6 kilo. Vid blodprovsanalyser ses ofta måttligt stegrat ALAT och ett kraftigt stegrat ALP, så som ses i det presenterade fallet. I allvarliga och långt gångna fall kan minskad leverfunktion noteras genom sänkt urea, albumin och glukos, samt tecken på gallstas med stegrade gallsyror och kraftigt stegrade bilirubinnivåer (24-26). Leverlipidos är en hormonellt orsakad omfördelning av fett från perifer vävnad till leverceller där de ackumuleras som triglycerider (24). Orsaken till att katter utvecklar leverlipidos är inte helt klarlagt, det förekommer ibland sekundär till annan sjukdom, sekundär hepatisk lipidos. De fall där ingen annan underliggande orsak kan påvisas benämns primär leverlipidos. Vid primär leverlipidos föreligger ingen inflammation vilket gör att hematologin i de fallen inte ger avvikande värden och akutfasproteinerna förväntas inte vara förändrade.

Den cytologiska bilden hos Katt två visar på kraftigt vakuoliserade hepatocyter, förenligt med kraftig leverlipidos. Hur gravt lipidosen klassas beror på hur stor andel hepatocyter som är vakuoliserade och hur mycket vakuoler som ses. För att säkert bedöma att dessa vakuoler är fett kan glaset färgas med Oil-red O vilket ger en tydligt röd färg av fett och skiljer det från glykogen. Det gjordes inte i de presenterade fallen då det inte är en rutinfärgning, samt att bilden bedömdes tydlig vid rutinfärgning. Behandling av katter med primär leverlipidos är understödjande med stor vikt på matning för att återställa energibalansen hos katten, det finns ingen indikation för antibiotika (27). Prognosen är direkt avhängig av hur allvarlig lipidosen är samt hur snabbt katten får en effektiv behandling (26). Detta gör att en snabb diagnos ofta är av största vikt.

Sammanfattningsvis representerar de presenterade katterna två, hos katt, typiska och relativt vanliga sjukdomstillstånd som involverar leven. Det som framför allt skiljer dem åt är tecken på inflammation och påvisade bakterier i gallan hos den ena katten, som genom detta bedömdes ha kloangit/kolangiohepatit och avsaknad av inflammationsbild, stegrat ALP och klassisk klinisk och cytologisk bild hos den andra katten som därmed diagnosticerades med leverlipidos. De två katterna ska ha olika behandlingar och prognosen är avhängig att de snabbt får korrekt behandling, vilket belyser vikten av enkel, snabb och säker diagnostik. •

REFERENSER

1. *Gagne JM, Weiss DJ, Armstrong PJ. Histopathologic evaluation of feline inflammatory liver disease. Veterinary pathology. 1996;33(5):521-6.*
2. *Zawie DA, Garvey MS. Feline hepatic disease. The Veterinary clinics of North America Small animal practice. 1984;14(6):1201-30.*
3. *Center SA, Crawford MA, Guida L, Erb HN, King J. A retrospective study of 77 cats with severe hepatic lipidosis: 1975-1990. Journal of veterinary internal medicine. 1993;7(6):349-59.*
4. *Day DG. Feline cholangiohepatitis complex. The Veterinary clinics of North America Small animal practice. 1995;25(2):375-85.*
5. *Boland L, Beatty J. Feline Cholangitis. The Veterinary clinics of North America Small animal practice. 2017;47(3):703-24.*
6. *D. Weiss KW. Schalms Veterinary Hemathology2010.*
7. *Lawrence YA, Steiner JM. Laboratory Evaluation of the Liver. The Veterinary clinics of North America Small animal practice. 2017;47(3):539-53.*
8. *S. Stockham MS. Fundamentals of Veterinay Clinical Pathology2008.*
9. *Hoffmann WE, Renegar WE, Dorner JL. Serum half-life of intravenously injected intestinal and hepatic alkaline phosphatase isoenzymes in the cat. American journal of veterinary research. 1977;38(10):1637-9.*
10. *S. Stockham MS. Fundamentals in Veterinary Clinical Pathology2008.*
11. *Hughes D, King LG. The diagnosis and management of acute liver failure in dogs and cats. The Veterinary clinics of North America Small animal practice. 1995;25(2):437-60.*
12. *Ceron JJ, Eckersall PD, Martýnez-Subiela S. Acute phase proteins in dogs and cats: current knowledge and future perspectives. Veterinary clinical pathology. 2005;34(2):85-99.*
13. *Kajikawa T, Furuta A, Onishi T, Tajima T, Sugii S. Changes in concentrations of serum amyloid A protein, alpha 1-acid glycoprotein, haptoglobin, and C-reactive protein in feline sera due to induced inflammation and surgery. Veterinary immunology and immunopathology. 1999;68(1):91-8.*
14. *Sasaki K, Ma Z, Khatlani TS, Okuda M, Inokuma H, Onishi T. Evaluation of feline serum amyloid A (SAA) as an inflammatory marker. The Journal of veterinary medical science. 2003;65(4):545-8.*
15. *Paltrinieri S. The feline acute phase reaction. Veterinary journal (London, England : 1997). 2008;177(1):26-35.*
16. *Tamamoto T, Ohno K, Takahashi M, Nakashima K, Fujino Y, Tsujimoto H. Serum amyloid A as a prognostic marker in cats with various diseases. Journal of veterinary diagnostic investigation : official publication of the American Association of Veterinary Laboratory Diagnosticians, Inc. 2013;25(3):428-32.*
17. *Caldwell SH, Hoffman M, Lisman T, Macik BG, Northup PG, Reddy KR, et al. Coagulation disorders and hemostasis in liver disease: pathophysiology and critical assessment of current management. Hepatology (Baltimore, Md). 2006;44(4):1039-46.*
18. *Wang KY, Panciera DL, Al-Rukibat RK, Radi ZA. Accuracy of ultrasound-guided fine-needle aspiration of the liver and cytologic findings in dogs and cats: 97 cases (1990-2000). Journal of the American Veterinary Medical Association. 2004;224(1):75-8.*
19. *Roth L. Comparison of liver cytology and biopsy diagnoses in dogs and cats: 56 cases. Veterinary clinical pathology. 2001;30(1):35-8.*
20. *Policelli Smith R, Gookin JL, Smolski W, Di Cicco MF, Correa M, Seiler GS. Association between Gallbladder Ultrasound Findings and Bacterial Culture of Bile in 70 Cats and 202 Dogs. Journal of veterinary internal medicine. 2017;31(5):1451-8.*
21. *Peters LM, Glanemann B, Garden OA, Szladovits B. Cytological Findings of 140 Bile Samples from Dogs and Cats and Associated Clinical Pathological Data. Journal of veterinary internal medicine. 2016;30(1):123-31.*
22. *Wagner KA, Hartmann FA, Trepanier LA. Bacterial culture results from liver, gallbladder, or bile in 248 dogs and cats evaluated for hepatobiliary disease: 1998-2003. Journal of veterinary internal medicine. 2007;21(3):417-24.*
23. *Brain PH, Barrs VR, Martin P, Baral R, White JD, Beatty JA. Feline cholecystitis and acute neutrophilic cholangitis: clinical findings, bacterial isolates and response to treatment in six cases. Journal of feline medicine and surgery. 2006;8(2):91-103.*
24. *Brown B, Mauldin GE, Armstrong J, Moroff SD, Mauldin GN. Metabolic and hormonal alterations in cats with hepatic lipidosis. Journal of veterinary internal medicine. 2000;14(1):20-6.*
25. *Valtolina C, Favier RP. Feline Hepatic Lipidosis. The Veterinary clinics of North America Small animal practice. 2017;47(3):683-702.*
26. *Kuzi S, Segev G, Kedar S, Yas E, Aroch I. Prognostic markers in feline hepatic lipidosis: a retrospective study of 71 cats. The Veterinary record. 2017;181(19):512.*
27. *Jacobs G, Cornelius L, Allen S, Greene C. Treatment of idiopathic hepatic lipidosis in cats: 11 cases (1986-1987). Journal of the American Veterinary Medical Association. 1989;195(5):635-8.*