FALLRAPPORT

BALLONGDILATATION AV SYMTOMATIS HUND MED VALVULÄR PULMONALISSTENOS

Anna Bodegård-Westling,
Leg vet, Med Dr,
Specialistkompetens hundens och kattens sjukdomar,
Specialistkompetens kardiologi

AniCura Djursjukhuset Albano
Rinkebyvägen 21A
182 36 Danderyd
anna.bodegard@anicura.se

Pulmonalisstenos räknas som en av de vanligaste medfödda hjärtsjukdomarna hos hund (15, 13, 4, 21) och identifieras mer sällan hos katt (17, 16, 22). Till raser med ökad risk räknas ex engelsk bulldog, dvärgschnauzer, samoyed och cocker spaniels . I patientgruppen med grav stenos kan ballongdilatation leda till en framtid utan begränsningar från hjärtfelet. I denna fallrapport presenteras en symtomatisk dvärgschnauzer med en grav valvulär pulmonalisstenos som efter ballongdilatation endast hade en kvarvarande lindrig pulmonalistenos.

FALL

En dvärgschnauzertik, 2 år och 6 mån, remitterades till Djursjukhuset Albano på grund av ansträngningsrelaterade svimningar sedan 1 år tillbaka. Patienten genomgick en klinisk undersökning och uppvisade ett vänstersidigt systoliskt apikalt blåsljud grad IV/VI. Övrig klinisk undersökning var utan anmärkning. Patienten genomgick en ekokardiografisk undersökning där en grav valvulär och sekundär dynamisk subvalvulär pulmonalisstenos identifierades (Figur 1). Tryckgradienten över lungartären uppmättes till 130 mmHG. Me-dicinering med atenolol (Tenormin® 25 mg, Pfizer) 1 mg/kg 2 gånger dagligen initiera-des.

EKOKARDIOGRAFISK UNDERSÖKNING AV patienten påvisade en högersidig myokardhypertrofi, en platt septum i höger kortaxel, hög hastighet strax distalt om lungartärens klaffplan (5,7 m/s, motsvarande en tryckradient på 130 mmHG). Klaffens infästningsplan uppmättes till 15 mm. Lungartären bedömdes ej hypoplastisk. Klaffarna visade en tydlig ”doming” med minimal hypertrofi. Det förelåg ingen trikuspidalisregurgitation eller septumdefekt mellan förmak och kammare. Höger förmak bedömdes ej vara dilaterad. Infundibulum bedöm-des hypertrofierad sekundärt den valvulära stenosen (en så kallad sekundär subvalvulär dymisk stenos). Flödesprofilen över lungartären visade därmed på en tydlig dyna-misk komponent (Figur 1). EKO värden; LVIDd 1,7 cm, LVIDs 0,9 cm, FS 42%. RVIDd 0,7 cm, IVSd 1,1 cm, LVWd 0,9 cm. La 1,4 cm, Ao 1,5 cm (LA/AO 0,9). Maxhastighet över aorta uppmättes till 1,5 m/s och flödet var laminärt. Ingen koronarkärlsanomali identifie-rades.

PATIENTEN BEDÖMDES VARA en lämplig kandidat (valvuär pulmonalisstenos typ 1) för bal-longdilatation. Inför ingreppet analyserades allmänna blodprover (ALAT, kreatinin, RBC, WBC, trombocyter, Na, K, protein, albumin) samt koagulationsparametrar (APTT och PT). Samtliga blodprover var normala. Patienten sövdes och placerades i höger sidoläge. En venös introducer anlades i höger ljumske (vena femoralis) via Seldinger teknik. Angio-grafi utfördes från höger utflödestrakt via en Behrmann kateter, klaffens infästingsplan beräknades återigen (14 mm). En guide-wire placerades ut i lungartären . Dilatationska-tetern träddes över denna wire och placerades centrerad över stenosområdet. Lämplig ballongdiameter beräknades (klaffens infästningsplan x 1,3) till 18 mm. Ballongen blås-tes upp manuellt 2 gånger till 4 bar. Midjan på stenosen försvann därmed, vilket även konfirmerades med en ytterligare angiografi. Samtliga katetrar avlägsnades därefter och ett tryckbandage anlades över vena femoralis.

DISKUSSION

Pulmonalisstenos förekommer i tre olika typer; valvulär, sub- eller supravalvulär. Den valvulära formen är vanligast och med ekokardiografi är det möjligt att särskilja två olika typer; typ 1 och typ 2 (14 och 15). Typ 1 är den vanligast formen och karaktäriseras av en normalt dimensionerad annulus samt fusionerade klaff-blad. Typ 2 kännetecknas istället av en hypoplastisk annulus samt en förtjockning av klaf-farna (dock ej nödvändigtvis fusionerade). Typ 1 återfinns hos många raser , typ 2 är mer frekvent förekommande hos brakycefala raser såsom engelsk och fransk bulldog (5).

FORTSÄTTER PÅ NÄSTA SIDA ▸

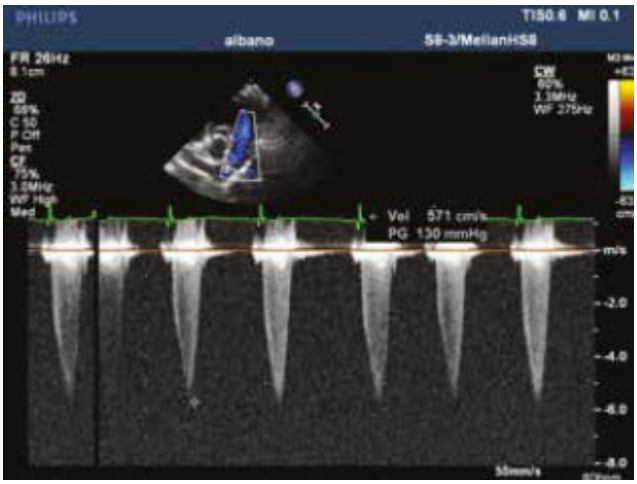

Flödesprofil över lungartären uppmätt med kontinuerlig doppler. Pmax 5,7 m/s. Innan ballongdila-tation

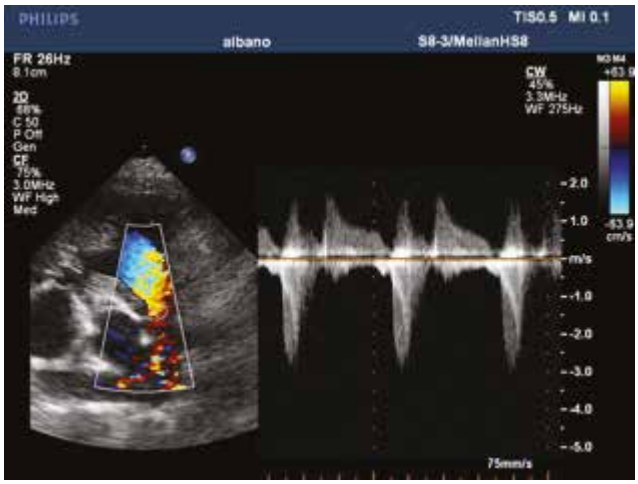

Flödesprofil över lungartären uppmätt med kontinuerlig doppler. Pmax 3 m/s. 24 timmar efter bal-longdilatation. Den dynamiska subvalvulära profilen framträder även i denna bild.

DÄR FINNS ÄVEN KOMBINATIONER av typ 1 och 2. Störst framgång med bal-longdilatation erhålls hos hundar med den valvulära stenosen av typ 1. Subvalvulär pul-monalisstenos är den näst vanligast förekommande formen. Denna variant känneteck-nas av en grav hypertrofi och avsmalnande av höger kammarens utflödesområde i kom-bination med en grav hypoplasi av annulus. Ibland återfinns en isolerad fibrotisk ring lo-kaliserad proximalt om valvostiet (7).

SUPRAVALVULÄR PULMONALISSTENOS karaktäriseras av en hypoplasi av lungartären. Denna typ är ovanlig hos hund (1) och lämpar sig ej för ballongdilatation. En an-nan form av supravalvulär stenos är sekundärt till en malformation av coronarkärlen där ett abberrant kärl omsluter lungartären (8). Koronarkärlsanomalin har sitt ursprung i höger sinus valsalva där det sker en uppdelning av coronarkärlet i två gre-nar. Vänster gren omsluter lungartären distalt om klaffarna och skapar därmed en stenos (typ R2A) (3). Denna anomali återfinns framförallt hos brakycefala raser, såsom engelsk bulldog och boxer. Ibland förekommer pulmonalisstenos samtidigt som andra medfödda lesioner. Exempel på detta är förmak- eller kammarseptumdefekt och tricuspidalisdysplasi. Pulmonalisstenosen kan även vara en del av en mer omfattande missbildning såsom Fallots tetralogi.

SYMPTOM KOPPLADE TILL pulmonalisstenos beror på graden av förträngning. Gradering görs utifrån den uppmätta tryckgradienten beräknad från maxhastigheten uppmätt vid stenosen (tryckgradienten över lungartären = 4 x (max hastighet över lungartären)2) där lindrig < 50 mmHG, måttlig 50-80 mmHG samt grav > 80 mmHG (18). Hundar aktuella för ballongdilatation är de med en grav förträngning, alternativt om de upplevs symptomatiska. Djur med en lindrig till måttlig stenos är vanligen asymptoma-tiska. Vanliga beskrivna symptom är trötthet relaterad till ansträngning, dyspne och svim-ningar. Högersidig hjärtsvikt med såväl ascites samt myokardsvikt kan komma att utveck-las (2). Målsättningen med ballongdilatationen är att sänka tryck-gradient-en med 50%.

BALLONGDILATATION ÄR, I RÄTT PATIENTGRUPP, förstahandsval för behandling av pulmonlisste-nos (18). Framgången beror delvis på ballongens storlek i förhållande till klaffplanet (2). Klaffens anatomi är dock en av de viktigaste faktorerna som avgör framgången (18). Hun-dar med valvulär stenos av typ 1 har den bästa prognosen. Ballongdilatation i denna pa-tientgrupp har i en retrospektiv studie rapporterats ha en 100% framgång att jämföra med en framgång på 66% hos typ 2 hundarna (6).

TRYCKGRADIENTEN INNAN BALLONGDILATATION var hos denna hund 130 mmHG och reducera-des 24 timmar post operativt till 36 mmHG (Figur 2). Återbesök 6 månader efter ballongdi-latationen visade en tryckgradient på 32 mmHG. Patienten hade inte svimmat någon gång efter ballongdilatationen samt uppvisade ett gott allmäntillstånd. Atenolol fasades ut under 1 månad och prognosen för ett fullgott liv bedömdes därmed som god.

REFERENSER

1 Anderson M. What is your diagnosis? Right - sided cardiomegaly associated with supravalvular pulmonic stenosis. J Am Vet Med Assoc, 1992; 200, 2013-2014

2 Brownlie SE, Cobb MA & Chambers J et al. Percutaneous balloon valvuloplasty in four dogs with pulmonic stenosis in two dogs by balloon valvuloplasty in four dogs with pulmonic stenosis. J Small Anim Pract, 1991, 165-169

3 Buchanan JW. Pulmonic stenosis caused by single coronary artery in dogs: four cases (1965-1984), J Am Vet Med Assoc, 1990, 115-20

4 Buchanan JW. Causes and prevalence of cardiovascular. In: Kirk RW. Bonagura JD, eds. Kirk's current veterinary therapy, 11th ed, Philadelphia, PA, WB Saunders, 1992, 647-655

5 Bussadori C, Amberger C, Le Bobinnec G & Lombard CW. Guidelines for the echocardiographic studies of suspected sub aortic and pulmonic stenosis. J Vet Cardiol .2000 2. 15-22

6 Bussadori C, DeMadron E, Santilli RA & Borgarelli M. Balloon valvuloplasty in 30 dogs with pulmonic stenosis: effect of valve morphology and annular size on initial and 1-year outcome. J Vet Intern Med, 2001, Nov-Dec 15(6), 553-8

7 Chetboul V, Bussadori C & Madron E. Clinical echocardiography of the dog and cat. Elsevier Inc, 2016, 291-293

8 Fonfara S, Martinez Pereira Y, Swift S, Copeland H, Lopez-Alvarez J. Summerfield N, Cripps P & Dukes-McEwan J. Balloon valvuloplasty for treatment of pulmonic stenosis in english bulldogs with an abberant coronary artery. J Vet Intern Med, 2010 24, 345-349

9 Kan JS, White RI Jr, Mitchell SE, Anderson JH & Gardner TJ. Percutaneous transluminal balloon valvuloplasty for pulmonary valve stenosis. Circulation, 1984, 554-60

10 McCrindle BW. Independent predictors of long-term results after balloon pulmonary valvuloplasty. Valvuloplasty and Angioplasty of Congenital Anomalies (VACA) Registry Investigators. Circulation. 1994,1751-9.

11 Oliveira P, Domenech =, Silva JVannini S, Bussadori R & Bussadori C. Retrospective review of congenital heart disease in 976 dogs. J Vet Intern Med, 2011; 25, 477-483

12 Patterson DF. Epidemiologic and genetic studies of congenital heart disease in the dog. Circ Res, 1968 Aug;23(2), 171-202

13 Patterson DF. Congenital defects of the cardiovascular system of dogs: studies in comparative cardiology. Adv Vet Sci Comp Med, 1976 20, 1-37

14 Patterson DF, Haskins ME, Schnarr WR. Hereditary dysplasia of the pulmonary valve in beagle dogs. Pathologic and genetic studies. Am J Cardiol, 1981, 47, 631-41

15 Patterson DF. Two hereditary forms of ventricular obstruction in the dog: pulmonary valve dysplasia and discrete sub aortic stenosis. In: Nora JJ , Takao A eds, Congenital heart disease. Causes and processes. Mt Kisco, NY, Futura publishing, 1984, 43-63

Fullständig referenslista kontakta författarna

ATC VET-KOD QJ01CE90 RECEPTBELAGT GODKÄND SPC 2015-12-14

DFV Animal health and welfare

Marknadsförs av
Nordvacc Läkemedel AB
Box 112, 129 22 Hägersten
Tel. 08-449 46 50
vet@nordvacc.se
www.nordvacc.se
NORDVACC

ATC VET-KOD QI09AB07, RECEPTBELAGT, GODKÄND SPC 2016-11-18

ChemNet

Marknadsförs av
Nordvacc Läkemedel AB
Box 112, 129 22 Hägersten
Tel. 08-449 46 50
vet@nordvacc.se
www.nordvacc.se
NORDVACC