Islandshästar med *Silvermutationen* har en ökad risk att bli närsynta när de blir äldre

FÖRFATTARE: MARIA K ROSENGREN, LEG VET, DOKTORAND VID INSTITUTIONEN FÖR HUSDJURSGENETIK SLU

Gabriella Lindgren, universitetslektor i molekylär husdjursgenetik, Institutionen för husdjursgenetik SLU. Gästprofessor Institutionen för Biosystem, KU Leuven, Belgien

Björn Ekesten, leg vet, VMD, professor vid Institutionen för kliniska vetenskaper SLU

Ögonsjukdomen Multiple Congenital Ocular Anomalies (MCOA) är kopplad till silverfärgen hos hästar. Hästar som är homozygota för *Silvermutationen* har multipla ögonmissbildningar och ofta en kraftig synnedsättning. Hästar som är heterozygota har vanligen mildare symtom. Tidigare studier har visat att hästar med silveranlag har djupare främre ögonkammare än normalt, vilket skulle kunna orsaka brytningsfel. För att få ökad kunskap om ögats brytningsförmåga påverkas av *Silvermutationen* och därmed påverkar synen skiaskoperades 152 islandshästar. Resultaten visar att hästar med silveranlag har en ökad risk att bli myopa (närsynta) när de blir äldre. Detta är första gången en ärftlig faktor som orsakar myopi har identifierats hos häst.

BAKGRUND

Multiple Congenital Ocular Anomalies (MCOA) är en medfödd ögonsjukdom hos häst. Den beskrevs först 1999 hos Rocky Mountain Horses (18). Tidigare studier har visat att både silverfärgen och MCOA-syndromet hos hästar orsakas av samma missense mutation, en förändring från cytosin (C) till tymin (T), i genen *Premelanosom protein (PMEL)* (3, 6). PMEL kodar för glykoproteinet PMEL, även känt som PMEL17, vilket är essensiellt för biogenesen av eumelanin i melanosomerna. PMEL bildar fibrillära strukturer där melanin deponeras under melanogenesen (4, 19). Det är okänt hur dessa processer regleras (10, 20). Hos häst orsakar mutationen en spädning av eumelaninpigment (svart och brunt pigment), speciellt i manen och svansen (6), vilket hos vissa färgvarianter ger den karaktäristiska silverfärgen (Figur 1). I en studie från 2011 skapades knock-out möss hos vilka *PMEL* inaktiverats (8). Det visade sig att *PMEL* var viktigt för eumelaninproduktion i hud, åderhinna och näthinnans pigmentepitel. Ingen nedsatt funktion av näthinnan kunde påvisas med elektroretinogram (8).

KLINISKT KAN HÄSTAR MED MCOA-SYNDROMET delas in i två olika grupper, Cyst-fenotypen och MCOA-fenotypen. Hästar med Cyst-fenotypen är heterozygota för *Silvermutationen* (CT). De har mildare ögonsymtom, främst iridociliära cystor i den temporala (laterala) kvadranten. Cystorna är genomskinliga och kan vara upp till en centimeter i storlek. De kan även sträcka sig in i perifera retina (Figur 2).

HÄSTAR MED MCOA-FENOTYPEN är homozygota för *Silvermutationen* (TT). Dessa hästar har multipla ögonmissbildningar, främst cornea globosa, hypoplasi av iris stroma, miotiska pupiller, katarakt, retinal dysplasi och iridociliära cystor som även här ibland sträcker sig subretinalt (1, 11, 18, 22). En ofullständigt dominant nedärvning har föreslagits (2, 7, 11). Ögondefekterna som förekommer hos hästar som är homozygota för *Silvermutationen* orsakar synnedsättning eller i värsta fall blindhet (1, 11, 18, 22).

DE ALLRA FLESTA HÄSTAR ÄR är dock heterozygota för *Silvermutationen* och det har det varit oklart hur synen påverkas hos dessa hästar. En studie hos raserna Comtois och Rocky Mountain Horses visade att hästar med *Silvermutationen*, både heterozygoter och homozygoter, hade djupare främre ögonkammare jämfört med vildtypshästar (utan mutationen). En signifikant skillnad i ögonkammarens djup upptäcktes också mellan heterozygota och homozygota hästar (22). Ett onormalt avstånd mellan olika medier i ögat som bryter ljuset kan orsaka brytningsfel. Syftet med denna studie var att undersöka om islandshästar med *Silvermutationen* har brytningsfel jämfört med vildtypshästar.

METODER

HÄSTAR

Totalt ingick 152 islandshästar i studien, 71 heterozygota och fem homozygota för *Silvermutationen*. Varje CT- och TT-häst åldersmatchades (± 1 år) med en islandshäst som genom DNA-testning visats vara vildtyp (CC) och därmed saknade mutationen.

MEDELÅLDERN VAR 10,3 ÅR hos både CT-gruppen och kontrollerna (vildtyperna). CT-hästarna var mellan 1 till 27 år och kontrollerna mellan 1 till 28 år. Medelåldern hos TT-hästarna var 11,4 år respektive 11,8 år hos deras åldersmatchade kontroller med ett intervall från 1 till 22 år hos både TT- och kontrollhästarna.

FOTO: SOFIA MIKKO

Figur 1. Silverfärgad häst, *Silvermutationen* bleker svart och brunt pigment främst i man och svans.

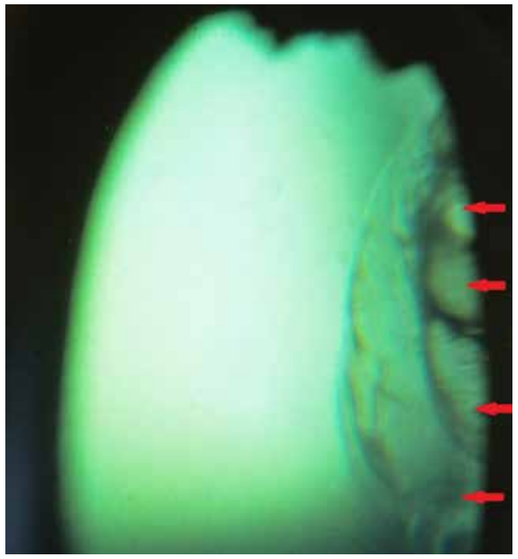

FOTO: BJÖRN EKESTEN

Figur 2. Iridociliära cystor i den temporala (laterala) kvadranten hos en islandshäst med *Silvermutationen*.

HOS CT-HÄSTARNA VAR 33 HINGSTAR eller valacker och 38 ston. Kontrollerna bestod av 24 hingstar eller valacker och 47 ston. I TT-gruppen ingick en hingst och fyra ston, dessa matchades med fyra hingstar eller valacker och ett sto. Alla hästar i studien samlades in genom att annonsera i sociala medier och genom att kontakta hästgårdar nära Uppsala.

ETISKT TILLSTÅND

Undersökningarna utfördes efter ägarens informerade samtycke och enligt etiskt tillstånd (C121/14, C148/13).

FENOTYPISK BEDÖMNING

En enkel ögonundersökning som inkluderande testning av direkt och indirekt pupillreflex, optisk blinkreflex och hotrespons utfördes på alla hästar, liksom inspektion av ögat med fokalt ljus. Även palpebral och cornealreflexer testades. Samtliga reflexer graderades som normala, nedsatta eller frånvarande. Om reflexen var nedsatt beskrevs den som antingen långsam eller ofullständig. Eventuella förtätningar i cornea och lins graderades baserat på utbredning och placering. Vidare studerades corneas kurvatur med avseende på cornea globosa och pupillen genomlystes tangentiellt för att söka efter iridociliära cystor.

SKIASKOPI UTFÖRDES MED ETT STRECKRETINOSKOP (Heine Beta 200, Kruuse Svenska AB, Uppsala) och skiaskopilister (Trousseau, EssMed AB, Mölnlycke) utan att dilatera pulpillen (Figur 3). Linser i steg om 0,5 D användes för att nå neutralisationspunkten och mätningen korrigerades sedan för undersökningsavståndet. Refraktionen mättes både horisontellt och vertikalt i båda ögonen. Astigmatism definierades som en skillnad på mer än 0,5 D mellan den horisontella och vertikala meridianen.

DNA-ISOLERING OCH GENOTYPERING

Genomiskt DNA isolerades från hårprover efter det standardprotokoll som tidigare beskrivits (9). Alla hästar i studien genotypades för missense mutationen i *PMEL* som tidigare visat sig vara associerad med både silverfärg och MCOA-syndromet (3, 6). Genotypen testades genom att använda TaqMan SNP Genotyping Assays (Applied Biosystems StepOnePlus™ Instrument by Life Technologies) för SNP g.73665304 på kromosom 6 (3). Hästarna klassificerades efter genotyp i tre grupper; vildtyp (CC), heterozygot (CT) och homozygot (TT) för *Silvermutationen* i *PMEL*.

FORTSÄTTER PÅ NÄSTA SIDA ▸

STATISKTISK ANALYS

Alla statistiska analyser utfördes i programmet R-3.1.2 (R Development Core Team, 2014) och $p \leq 0{,}05$ definierades som signifikant. TT-hästarna ingick inte i de statistiska analyserna på grund av att de var för få. Parvis interaktion mellan refraktion och ålder, öga, genotyp och kön testades genom linjär mixed model analys med funktionen lmer och paketen lme4 och car. Det gjordes två observationer per häst, en för varje öga (höger och vänster) och modellen som användes i lme4 var: lmer (refraktion ~ (ålder + öga + genotyp + kön) ^ 2 + (1 | häst), data = data. Fixa faktorerna i modellen, ålder (hästens ålder vid undersökningen i år), öga (höger eller vänster), genotyp (CT eller CC) och kön (hingst/valack eller sto) definierades som faktorvariabler. Parvisa interaktioner mellan varje faktorvariabel inkluderades i modellen. Hästens identitet användes som en slumpmässig faktor. Refraktionen (horisontell refraktion vid skiaskopi) definierades som en kontinuerlig numerisk variabel. Wald-chi-square test användes i posthoc-testet med Anova typ 3 för att uppskatta p-värden. Skillnader i refraktion relaterad till genotyp och ålder testades ytterligare i ett post-hoc-test med funktionen least-square mean (lsmeans). Hästarna delades in i tvåårigа åldersklasser och parvisa jämförelser beräknades.

RESULTAT

HETEROZYGOTER (CT)

Den genomsnittliga refraktionen (± SE) var -0,09 ± 0,10 D för höger öga och 0,0 ± 0,09 D för vänster öga hos CT-hästarna jämfört med 0,26 ± 0,04 D för höger och 0,28 ± 0,04 D för vänster öga hos kontrollhästarna. Följaktligen hade CT hästarna en medelrefraktion nära 0 D, medan den genomsnittliga kontrollislandshästen var lindrigt hyperop (långsynt). Ingen av hästarna var astigmatisk enligt definitionen som användes i studien. Två CT-hästar, 18 och 21 år, var kraftigt myopa (närsynta) med en refraktion på -3 D eller mer på ett eller båda ögonen.

Interaktionen mellan ålder och genotyp hade en signifikant påverkan på refraktionen ($p = 0{,}0001$). Inga andra interaktioner som testades var statistiskt signifikanta. Det var en signifikant skillnad i refraktion mellan genotyper (CT och CC) i åldrarna 16-21 år. CT-hästar äldre än 16 år var i genomsnitt mer myopa jämfört med CC-hästar av samma ålder ($p=0{,}003$ för åldersgruppen 16-17 år, samt $p<0{,}001$ för åldersgrupperna 18-19 år och 20-21 år). Gruppen hästar 22 år och äldre kunde inte analyseras eftersom de var för få.

ENDAST EN CT-HÄST I STUDIEN hade en katarakt synlig för blotta ögat som omfattade cirka 25 % av linsens yta i koronalplanet. Denna häst var även myop, -3 D på det affekterade ögat och -2 D på motsatt öga. Åtta CT-hästar bedömdes ha lindrig cornea globosa och två CT-hästar hade måttlig cornea globosa på ett eller båda ögonen. En 25-årig CT-häst hade måttligt miotiska pupiller och pupillreflexerna var onormala i båda ögonen. Alla CT-hästar i studien, förutom hästen med miotiska pupiller, hade normala reflexer. Tjugotre av de 71 CT-hästarna (32 %) av olika åldrar hade iridociliära cystor i temporala kvadranten i ett eller båda ögonen som var synliga för blotta ögat och utan dilatation av pupillen. Cystorna varierade i storlek och uppskattades till som mest en centimeter i diameter. Ingen korrelation mellan ålder och förekomst av cystor observerades.

FOTO: ANNICA STRÖMBERG

Figur 3. Skiaskopi med streckretinoskop och skiaskopilister för att mäta brytningsförmågan av ögonen. På bilden undersöks en islandshäst som var med som kontrollhäst i studien.

HOMOZYGOTER (TT)

Det genomsnittliga brytningsindexet (± SE) var -2,25 ± 0,22 D för höger öga och -1,50 ± 0,43 D för vänster öga hos TT-hästarna jämfört med 0,40 ± 0,17 D för höger och 0,20 ± 0,11 D för vänster öga hos vildtypshästarna. En 18-årig TT-häst hade utbredda kataraktförändringar, kraftigt miotiska pupiller och avsaknad av pupillreflexer i båda ögonen. Skiaskopi kunde inte utföras hos den hästen. De andra fyra TT-hästarna var myopa (-2 D eller mer) på ett eller båda ögonen. Alla TT-hästar i studien hade lindrig till måttlig cornea globosa och måttligt miotiska pupiller med onormala pupillreflexer i båda ögonen. Det var svårt att bedöma förekomst av iridociliära cystor, liksom förekomst av perifiera katarakter hos TT-hästarna på grund av miosen.

DISKUSSION

Denna studie gjordes för att få mer information om hur MCOA-syndromet påverkar synen hos hästar heterozygota för *Silvermutationen*. Våra resultat visade att hästar med *Silvermutationen* har en ökad risk att utveckla myopi när de blir äldre. CT-hästar äldre än 16 år var i genomsnitt mer myopa jämfört med CC-hästar av samma ålder. Det var ingen signifikant skillnad i ögats brytningsförmåga mellan genotyperna (CT och CC) hos de hästar som var yngre än 16 år, även om kontrollhästarna (CC) i genomsnitt var lindrigt hyperopa.

EN FÖRÄNDRING MOT myopi hos äldre individer har också observerats hos människor och hundar utan mutationer i *PMEL* (12, 13, 16). Även om människor först går mot hyperopi när de utvecklar presbyopi (ålderssynthet), har en studie som följde patienterna under lång tid visat att denna trend vänder mot myopi hos den äldsta åldersgruppen (70 år och äldre) (13). Vad vi vet finns det få studier om hur refraktionen förändras med ålder hos hästar. I ett examensarbete vid Sveriges lantbruksuniversitet från 2007 undersöktes refraktionen hos 116 varmblodstravare och studien visade en förändring mot myopi hos de äldsta hästarna (14).

EN MÖJLIG ORSAK TILL FÖRÄNDRINGEN mot myopi hos de äldre CT-hästarna är att *Silvermutationen* har en långsamt progressiv effekt på ögats optik. MCOA-syndromet anses dock vara icke-progressivt (18), även om det finns indikationer på att åtminstone vissa kliniska symtom kan förvärras med tiden (22). En begränsning i vår studie är att vi inte hade möjlighet att följa hästarna från födseln genom livet. Ingen har dock tidigare, åtminstone i modern tid, studerat refraktionen över tid hos häst.

SÉGARD ET AL. UNDERSÖKTE 59 COMTOIS och 16 Rocky Mountain hästar i åldrarna 10 till 18 år, men rapporterade inga skillnader i förekomst av flera andra ögondefekter associerade till MCOA mellan unga, medelålders och gamla hästar (22). En möjlig ökning av antalet cystor med ålder noterades dock. Föl med *Silvermutationen,* både homozygoter och heterozygoter, hade betydligt färre cystor jämfört med vuxna och gamla hästar av samma genotyp (22). Plummer och Ramsey såg ingen korrelation mellan ålder och förekomst av ögonsymtom på MCOA hos 53 Amerikanska miniatyrhästar. Hästarnas medianålder var i den studien 5,3 år (intervall 1,5 månader till 18,25 år) (17). Medianålder hos hästarna var alltså lägre i tidigare studier jämfört med i vår undersökning. Sammanlagt 23 (32%) av CT-hästarna i vår studie hade synliga iridociliära cystor i ett öga eller båda ögonen. Ingen korrelation mellan ålder och förekomst av cystor eller andra ögonsymtom kunde observeras. Troligtvis hade både CT- och TT-hästarna cystor som inte kunde upptäckas eftersom vi inte dilaterade pupillerna och inte använde t ex ultraljud. En bidragande faktor till att cystor inte sågs hos ett större antal TT-hästar var att de hade miotiska pupiller som helt enkelt förhindrade insyn. Syftet med denna studie var dock inte att undersöka förekomsten av cystor.

ISLANDSHÄSTEN SOM RAS VERKAR VARA lindrigt hyperop i genomsnitt. Detta överensstämmer väl med resultaten från ett examensarbete vid SLU av Östberg 2007 där refraktionen hos 26 islandshästar med en medianålder på 11,5 år undersöktes (23). Det var däremot ingen signifikant skillnad i refraktion mellan heterozygoter för *Silvermutationen* och kontroller hos hästar yngre än 16 år, vilket kan tala för att myopin utvecklas successivt under livet hos hästar med Cyst-fenotypen. Därför hade det varit intressant att mäta andra parametrar, som främre kammardjup och axellängd, som skulle kunna belysa de bakomliggande orsakerna till hästarnas refraktion i vår studie. Ögonundersökningarna utfördes i stall och ingen utrustning för biometri fanns att tillgå.

ENDAST FEM TT-HÄSTAR INGICK i vår studie. Dessa hästar var svåra att rekrytera till studien, förmodligen på grund av en låg frekvens av TT-genotypen eftersom många hästägare är medvetna om riskerna för allvarliga ögonmissbildningar när två silverfärgade hästar korsas. TT-hästarna i studien hade allvarligare ögonsymtom än CT-hästarna, vilket överensstämmer med resultaten i tidigare studier (1, 11, 18, 22). Dessa hästar var också svårare att undersöka med skiaskiopi eftersom de hade miotiska pupiller. Skiaskopi kunde inte utföras alls hos en av TT-hästarna på grund av omfattande katarakt i kombination med kraftigt miotiska pupiller. TT-hästarna var myopa (-2 D eller mer) på ett eller båda ögonen oavsett ålder.

ENDAST EN CT-HÄST I STUDIEN HADE lindrig katarakt synlig för blotta ögat. Denna häst var också myop (-3 D på höger öga och -2 D på vänster öga). Vissa individer, både CT och TT, verkar ha allvarligare kliniska symtom på MCOA-syndromet. Därför skulle ytterligare genetiska faktorer kunna vara involverade. Ingen av vildtypshästarna i studien var mer än måttligt myopa (-1,5 D eller mer).

ÖGA (VÄNSTER ELLER HÖGER) hade ingen signifikant inverkan på refraktionen. Detta var som förväntat eftersom MCOA-syndromet har rapporterats påverka båda ögonen (18). Studien av Ségard et al. visade heller ingen signifikant skillnad i främre kammardjup mellan ögonen (22). Kön visade sig inte påverka brytningsförmågan i vår studie. Även detta överensstämmer med tidigare studier (5, 21).

HÄSTARNA I VÅR STUDIE undersöktes utan att pupillerna vidgades. Tidigare studier har visat att cycloplegi inte behövs vid skiaskopi hos hästar äldre än 9 månader (14, 15, 21, 23). Vi använde det horisontella refraktionsvärdet i de statistiska analyserna eftersom hästens pupill är elliptisk och vi bedömde därför att det var tekniskt lättare att mäta refraktionen i horisontalplanet. Skillnaden mellan den horisontella och vertikala refraktionen var mindre än 0,5 D hos alla hästar och därför bedömdes inte någon av hästarna vara astigmatiska utifrån de kriterier vi satt upp.
En av styrkorna i vår studie är att vi har ett stort dataset som representerar ett brett spektrum av åldrar i en och samma hästras. Varje CT- och TT-häst var matchad av en vildtypshäst av samma ras och ålder ± 1 år. Vi bedömer därför att informationen om brytningsförmågan hos islandshästar med *Silvermutationen* är av värde för framtida avelsrekommendationer.

FORTSÄTTER PÅ NÄSTA SIDA ▸

SLUTSATS

Detta är första gången som ett anlag som orsakar brytningsfel, i detta fall myopi, hos häst har identifierats. Hästägare bör vara observanta på att hästar med *Silvermutationen* kan ha en ökad risk att bli myopa när de blir äldre. För att kontrollera detta kan ögats brytningsförmåga undersökas av veterinär som utför skiaskopi. Rådet att inte korsa två hästar med silveranlag kvarstår. Det är viktigt att komma ihåg att Silver är kopplat till ögonsjukdomen MCOA, de beror båda på en och samma mutation i genen *PMEL*. Alla hästar med silveranlag, oavsett ras, har också ögonsjukdomen MCOA. Hos svarta och bruna hästar kan man med blotta ögat se om de bär på silveranlaget eftersom pälsen och taglet då är ljusare än normalt. Däremot syns det inte hos exempelvis fux och isabellfärgade hästar. För att veta om en häst bär på *Silvermutationen* kan ett tagelprov skickas till Husdjursgenetiska laboratoriet vid SLU i Uppsala.

SUMMARY

Icelandic horses with the *Silver* mutation have a higher risk to become myopic when older.

The syndrome Multiple Congenital Ocular Anomalies (MCOA) is a congenital eye disease in horses. Both the MCOA syndrome and the *Silver* coat color in horses are caused by the same missense mutation in *Premelanosome* protein *(PMEL)*. Horses homozygous for the *Silver* mutation (TT) have multiple eye defects that affect the vision. Horses heterozygous for the *Silver* mutation (CT) usually have milder symptoms and it is unclear if they have impaired vision. A previous study showed that horses with the *Silver* mutation have deeper anterior chamber of the eye compared to wild-type horses (without the mutation). That could potentially cause refractive errors. The purpose of the present study was to investigate if Icelandic horses with the *Silver* mutation have refractive errors compared to wild-type horses of the same age. The refractive state was investigated in 152 Icelandic horses. Our results showed that Icelandic horses older than 16 years with the *Silver* mutation are more likely to be myopic than wild-type Icelandic horses of the same age. No significant difference in refractive state could be observed in horses younger than 16 years. This is the first mutation that has been associated with refractive errors in horses.

REFERENSER

1. Andersson LS, Axelsson J, Dubielzig RR, Lindgren G & Ekesten B. Multiple congenital ocular anomalies in Icelandic horses. BMC Vet Res, 2011, 7, 21.
2. Andersson LS, Juras R, Ramsey DT, Eason-Butler J, Ewart S, Cothran G & Lindgren G. Equine Multiple Congenital Ocular Anomalies maps to a 4.9 megabase interval on horse chomosome 6. BMC Genet, 2008, 9, 88.
3. Andersson LS, Wilbe M, Viluma A, Cothran G, Ekesten B, Ewart S & Lindgren G. Equine Multiple Congenital Ocular Anomalies and Silver Coat Colour Result from the Pleiotropic Effects of Mutant PMEL. PLoS One, 2013, 8(9):e75639
4. Berson JF, Harper D, Tenza D, Raposo G & Marks MS. Pmel17 initiates premelanosome morphogenesis within multivesicular bodies. Mol Biol Cell, 2001, 12, 3451–3464.
5. Bracun A, Ellis AD & Hall C. A retinoscopic survey of 333 horses and ponies in the UK. Vet Ophthalmol, 2014, 17, Suppl.1, 90-96
6. Brunberg E, Andersson L, Cothran G, Sandberg K, Mikko S & Lindgren G. A missense mutation in PMEL 17 is associated with the Silver coat color in the horse. BMC Genet, 2006, 7, 46..
7. Grahn BH, Pinard C, Archer S, Bellone R, Forsyth G & Sandmeyer LS. Congenital ocular anomalies in purebred and crossbred Rocky and Kentucky Mountain horses in Canada. Can Vet J, 2008, 49, 675–681.
8. Hellström AR, Watt B, Fard SS, Tenza D, Mannström P, Narfström K, Ekesten B, Ito S, Wakamatsu K, Larsson J, Ulfendahl M, Kullander K, Raposo G, Kerje S, Hallböök F, Marks MS & Andersson L. Inactivation of Pmel Alters Melanosome Shape But Has Only a Subtle Effect on Visible Pigmentation. PLoS Genet, 2011, 7(9): e1002285.
9. Jäderkvist K, Andersson LS, Johansson AM, Árnason T, Mikko S, Eriksson S, Andersson L & Lindgren G. The DMRT3 'Gait keeper' mutation affects performance of Nordic and Standardbred trotters. J Anim Sci, 2014, 92(10), 4279–4286.
10. Kawaguchi M, Hozumi Y & Suzuki T. ADAM protease inhibitors reduce melanogenesis by regulating PMEL17 processing in human melanocytes. J Dermatol Sci, 2015, 78, 133- 142.
11. Komáromy AM, Rowlan JS, La Croix NC & Mangan BG. Equine Multiple Congenital Ocular Anomalies (MCOA) syndrome in PMEL17 (Silver) mutant ponies: five cases. Vet Ophthalmol, 2011, 14(5), 313-320.

För fullständig referenslista kontakta författarna

BSA Meeting 2019

19–20 januari, Hotel Post i Göteborg

Öka effektiviteten och glädjen för dig själv och andra på kliniken

Välkommen att ta del av föreläsningar och praktiska övningar inom kommunikation, lärande och problemlösning inom veterinärmedicinen.

Private life – working life balance

Hitta balansen mellan jobb och fritid och må bättre.

Föreläsare: Prof. Ingibjörg Jonsdottir, *Institution för stressmedicin, Göteborg, Sverige*

Ingibjörg leder flera forskningsprojekt som handlar om hur stressfysiologiska mekanismer påverkar hälsan och vilken betydelse arbetsplatsen har för den stressrelaterade ohälsan.

Clinical reasoning and problem solving

Hantera och lös kliniska problem på ett konsekvent och logiskt sätt och ställ diagnoser snabbare och med större säkerhet.

Föreläsare: Dr. Jill Maddison, *Phd, DVM, Professor Royal Veterinary College, London, UK*

Jill är professor i allmän medicin och ansvarig för utveckling av områdena smådjursmedicin, klinisk problemlösning och klinisk farmakologi på Royal Veterinary College.

Learning how to learn & Pathologies of altruism

Få verktyg till inlärning av ny kunskap samt lär dig att hjälpa andra utan att stjälpa dig själv.

Föreläsare: Dr. Barbara Oakley, *PhD, USA*

Barbara är professor i ingenjörsvetenskap vid Oakland University. Hon har under många år forskat om inlärningstekniker och om hur vi på bästa sätt kan använda våra hjärnor. Hon har påverkat miljoner människor världen runt genom sina online kurser och skrivit flertal böcker om detta ämne.

Kommunikation på kliniken

Uppnå bättre resultat på kliniken genom effektiv kommunikation i alla riktningar.

Föreläsare: Roeland Wessels, *DVM, Veterinary communication adviser, Holland*

Roeland är seniorkonsult inom veterinärmedicinsk kommunikation, kris- och rykteshantering. Han driver en egen klinik i Holland och hans kliniska erfarenhet ligger till grund för att hjälpa andra att förbättra sin kommunikation.

Besök **blastjarnan.se/meeting-2019** för mer information om program och registrering.

BLÅ STJÄRNAN AKADEMIN