Kliniska aspekter och behandlingssvar för att särskilja idiopatisk peritonit från tarminfarkt i flexura pelvina orsakad av Strongylus vulgaris-infektion hos häst

Prevalensen av hästens mest patogena parasit, stor blodmask (*Strongylus vulgaris*), har ökat markant i Sverige det senaste årtiondet. Parasitens larvmigration i krösroten kan orsaka en tarminfarkt med påföljande septisk peritonit som kräver ett bukingrepp med tarmresektion. Då det i dagsläget inte finns någon diagnostisk metod för att påvisa *S. vulgaris* larvstadie, försvåras möjligheten att särskilja denna form av septisk peritonit, från den mer vanligt förekommande idiopatiska varianten. I syfte att hitta kliniskt användbara parametrar som kan skilja dessa två sjukdomar åt genomfördes en retrospektiv studie innefattande tre större hästsjukhus under en fyra års period.

TEXT **YLVA HEDBERG-ALM,** *LEG VETERINÄR, VMD, SPECIALISTKOMPETENS I HÄSTENS SJUKDOMAR, INSTITUTIONEN FÖR BIOMEDICIN OCH VETERINÄR FOLKHÄLSOVETENSKAP OCH HÄSTKLINIKEN, SLU UNIVERSITETSDJURSJUKHUSET (UDS)*
EVA TYDÉN, *DOCENT, FORSKARE, INSTITUTIONEN FÖR BIOMEDICIN OCH VETERINÄR FOLKHÄLSOVETENSKAP, SLU*
MIIA RIIHIMÄKI, *LEG VETERINÄR, VMD, INSTITUTIONEN FÖR KLINISKA VETENSKAPER OCH INSTITUTIONEN FÖR ANATOMI OCH FYSIOLOGI, SLU*
LENA-MARI TAMMINEN, *LEG VETERINÄR, VMD, FORSKARE, INSTITUTIONEN FÖR KLINISKA VETENSKAPER, SLU*
LISA LINDSTRÖM, *LEG VETERINÄR, DIPL ECVP, UNIVERSITETSADJUNKT, INSTITUTIONEN FÖR BIOMEDICIN OCH VETERINÄR FOLKHÄLSOVETENSKAP, SLU*
KARIN ANLÉN, *LEG VETERINÄR, SPECIALISTKOMPETENS I HÄSTENS SJUKDOMAR, CERT. EM (INTMED) MRCVS, EVIDENSIA SPECIALISTHÄSTSJUKHUSET, HELSINGBORG*
MARIA SVENSSON, *LEG VETERINÄR, SPECIALISTKOMPETENS I HÄSTENS SJUKDOMAR, HÄSTKLINIKEN, SLU UNIVERSITETSDJURSJUKHUSET (UDS)*

Bakgrund

Akut septisk peritonit hos häst kan ha många olika bakomliggande etiologier, som till exempel traumatiska skador som penetrerar bukhålan, gastro-intestinal perforation och sekundärt till bukkirurgi (1, 2, 3). Traumatiska orsaker av detta slag resulterar oftast i en allvarlig peritonit som kräver långvarig antibiotikabehandling med i många fall en tveksam prognos för överlevnad (1, 3). Detta skiljer sig från så kallad idiopatisk peritonit, där ingen bakomliggande orsak kan identifieras och där prognosen oftast är mycket god med ett positivt behandlingssvar på enbart penicillinbehandling (4, 5, 6). Idiopatisk peritonit beskrivs ofta i utländsk litteratur som ovanlig, men en nyligen publicerad retrospektiv studie visade att över hälften av fallen diagnosticerade med peritonit i Sverige över en 15-årsperiod var primära, utan identifierbar orsak, med en överlevnad på 94 % vid antibiotikabehandling (6).

Ischemiska tarmskador orsakade av migrerande *Strongylus vulgaris*-larver, så kallad icke-strangulerande intestinal infarkt (NSII), leder oftast också till en septisk peritonit på grund av läckage av tarmbakterier via den nekrotiserade tarmväggen. Denna typ av peritonit medför en mycket grav prognos vid medicinsk behandling och även vid kirurgiskt avlägsnande av det affekterade tarmpartiet är prognosen för överlevnad tveksam (7). Både Sverige och Danmark har visat en tydlig ökning i prevalensen av *S. vulgaris*, vilket kan vara ett resultat av introduktionen av en mer selektivt riktad avmaskning av vuxna hästar baserat på träckprovsresultat år 2007 (8, 9). Det finns därmed en risk att tarmskador av denna typ kan komma att öka inom den svenska hästpopulationen.

Både hästar som drabbas av idiopatisk peritonit eller peritonit sekundärt till *S. vulgaris*-orsakade tarmskador visar varierande grad av kolik tillsammans med tecken på systemisk inflammation, som till exempel feber och förhöjda inflammationsmarkörer i blodet (6, 7). Dock är det väsentligt att försöka skilja dessa två typer av septisk peritonit åt på ett tidigt stadie, både för att utforma en korrekt behandlingsstrategi och för att ge en rättfärdig prognos.

I en retrospektiv studie har journaler från totalt 127 hästar diagnosticerade med antingen en idiopatisk peritonit eller en bekräftad icke-strangulerande intestinal infarkt samlats in. Studiens primära mål var att jämföra kliniska parametrar och laboratorieparametrar, klinisk utveckling och hästens respons till antibiotika-behandling, i syfte att hitta kliniskt användbara parametrar som på ett tidigt stadium kan identifiera hästar med en tarminfarkt. Vidare ämnade studien att jämföra prognosen för överlevnad i de två sjukdomsgrupperna.

Material och Metod

Studien genomfördes retrospektivt där kliniska journaler från tre hästsjukhus i Sverige under en fyraårsperiod (2017–2020) granskades (Hästkliniken på SLU Universitetsdjursjukhuset (UDS); Evidensia Specialisthästsjukhuset, Helsingborg och Mälaren Hästklinik, Sigtuna). Alla hästar som inom 48 timmar från ankomst till kliniken påvisades med ett celltal ≥ 10 000 x 10*6/L i bukvätskan utan

identifierbar etiologi under durationen av klinikvistelsen inkluderades som en idiopatisk peritonit. I den icke-strangulerande infarkt-gruppen, inkluderades enbart hästar med en välavgränsad ischemisk lesion i nära anslutning till flexura pelvina, påvisad vid operation eller obduktion. Information avseende demografi (ras, kön, ålder), anamnes (förekomst av feber och kolik innan ankomst samt avmaskningshistorik), klinisk undersökning vid ankomst, samt resultat av laboratorieanalyser från blodprov, bukvätska samt träckprov avseende parasitologisk diagnostik inkluderades. Även förekomst av feber och tecken på kolik under klinikvistelsen noterades samt utgång (medicinsk behandling/operation, avlivning/utskrivning).

Statistisk analys

För samtliga data genomfördes en deskriptiv klusteranalys (Figur 1) för att undersöka sambandet mellan olika parametrar hos de inkluderade hästarna. Vidare användes univariabla analyser för jämförelse mellan kvantitativa parametrar (Kruskal-Wallis Rank Sum test) och kvalitativa parametrar (Fisher's Exact Test). Säsongsvariation i ankomst till klinik undersöktes med en additativ modell/cyclic spine.

Resultat

Totalt 127 hästar inkluderades i alla analyser, varav 107 hästar med idiopatisk peritonit och 20 hästar med bekräftad icke-stangulerande intestinal infarkt i grovtarmen. Ytterligare 15 hästar med septisk peritonit utan traumatisk etiologi identifierades, men som inte mötte de fastställda inklusionskriterierna. Av

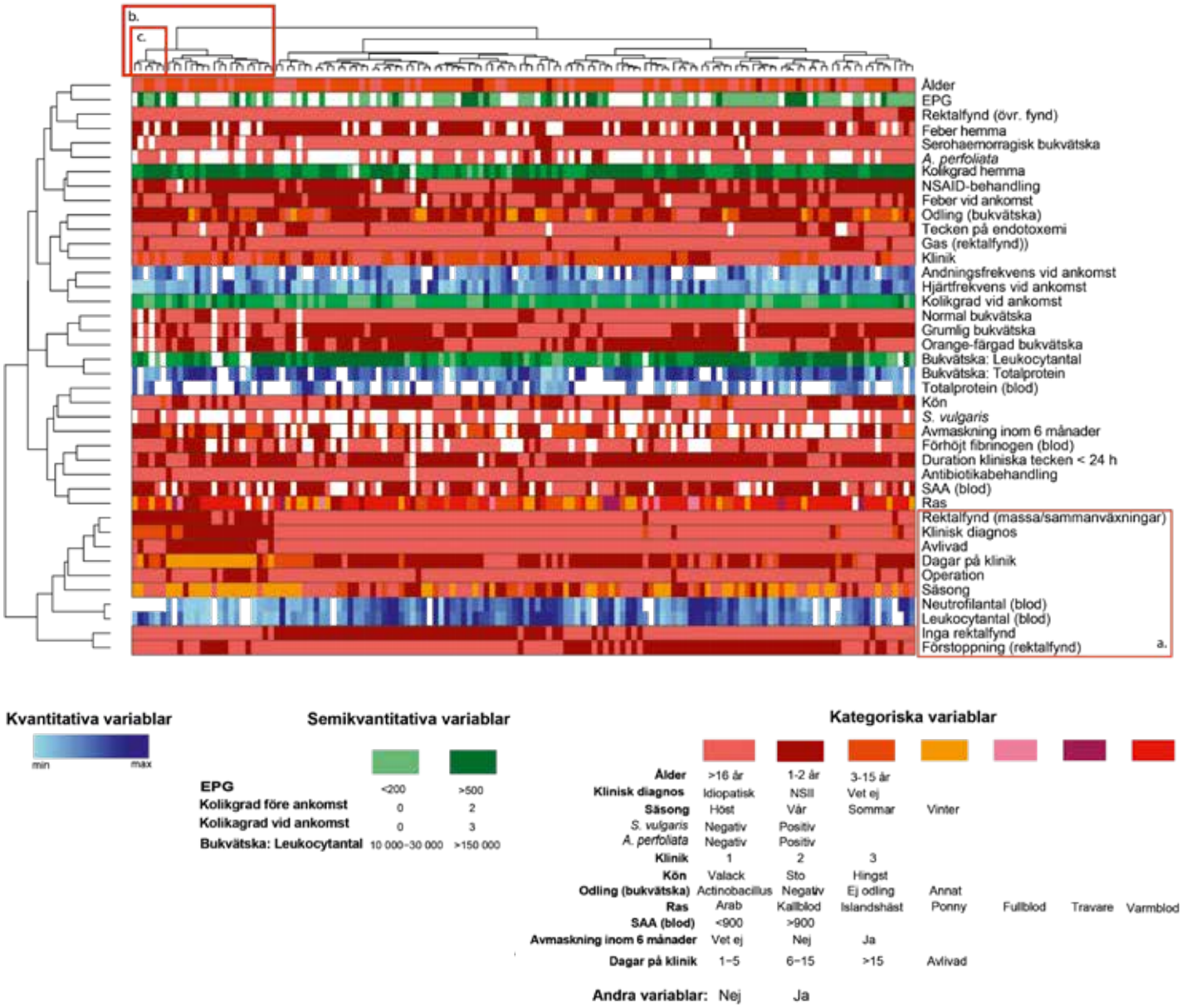

Figur 1. Clusteranalys innefattande samtliga 138 hästar (idiopatiska peritoniter, bekräftade tarminfarkter, icke-bekräftade tarminfarkter). Översta horisontella axeln representerar varje individ och den vänstra vertikala axeln representerar de olika variablerna. Resultaten för varje variabel illustreras av en vertikal linje nedanför varje individ. Varje cluster anges bokstaven a–c. Cluster a: Individbaserade variabler som visar samband med varandra (klinisk diagnos, rektalfynd, totalantal vita blodkroppar samt totalantal neutrofiler och utgång). Cluster b: Individer som visar likhet med varandra (hästar diagnosticerade med tarminfarkt, med ankomst under vintermånaderna, rektal massa, lågt antal vita blodkroppar och neutrofiler samt dålig prognos för överlevnad). Subcluster c: Individer med icke-bekräftade tarminfarkter.

→

dessa, hade två individer parasitorsakade lesioner i tunntarmen. En häst hade en misstänkt tarminfarkt, men det bortopererade tarmsegmentet skickades inte för histologisk bedömning och ytterligare en häst hade en mindre infarkt som inte opererades bort. De övriga elva fallen hade rektalfynd där en tarminfarkt misstänktes (exempelvis en massa i anslutning till grovtarmen), men där diagnosen inte bekräftades med obduktion eller vid operation. Det kliniska förloppet av dessa elva hästar granskades också, men hästarna inkluderades inte i den univariabla analysen. Samtliga hästar inkluderades dock i klusteranalysen.

Klusteranalys

I klusteranalysen framkom att hästens diagnos hade ett nära samband med följande parametrar: ankomstmånad, totalantal leukocyter och totalantal neutrofiler i blodet, specifika rektalfynd (förtjockad tarmvägg, massa i anslutning till grovtarm, sammanväxningar) samt utgång (antal dagar på klinik, avlivning eller utskrivning) (Figur 1, cluster ”a”). De flesta hästar med bekräftad tarminfarkt inkom till kliniken under vintermånaderna med avvikande rektalfynd samt en låg överlevnad (Figur 1, cluster ”b”). Vidare hade dessa hästar ett lågt totalantal leukocyter och neutrofiler i blodet.

Univariabel analys

Signifikanta skillnader mellan grupperna visas i tabell 1. Den markant ökade sannolikheten att en häst fick diagnosen tarminfarkt under vintermånaderna illustreras i Figur 2.

Klinisk utveckling avseende feber och kolik under klinikvistelsen

I gruppen med idiopatiska peritoniter, sågs en successiv minskning av antalet individer med feber eller kolik de första 48 timmarna efter insatt antibiotikabehandling. Detta skiljde sig från hästarna med tarminfarkt, där 60 % av individerna antingen hade feber eller uppvisade tydliga tecken på kolik 48 timmar efter

Parameter	*Idiopatsik, n (%)*	*NSII, n (%)*	*P-värde*	*OR*	*CI (95%)*
Ankomst, säsong[a]			0,001		
Vår/sommar	41 (38)	2 (10)	Referensvariabel		
Höst	36 (34)	3 (15)		1,7	0,3–13,5
Vinter	30 (28)	15 (75)		10,2	2,6–68,2
Kolikgrad vid ankomst[a]			0.02		
Ingen kolik vid ankomst	30 (28)	4 (20)	Referensvariabel		
Kolikgrad vid ankomst					
Grad 1[c]	67 (63)	12 (60)		1,50	0,48–5,67
Grad 2[d]	8 (7)	0 (0)		EJ	EJ
Grad 3[e]	2 (2)	4 (20)		17,50	2,62–161,78
Feber vid ankomst (≥ 38,5 °C)[a]			0.03		
Ingen feber vid ankomst	53 (50)	4 (20)	Referensvariabel		
Feber vid ankomst	52 (49)	16 (80)		0,3	0,1–0,8
Saknas	2	0			
Rektalundersökning[a]			< 0.001		
Normal rektalundersökning	54 (51)	1 (5)	Referensvariabel		
En eller flera rektalfynd	53 (49)	19 (95)		19,4	3,8–354,0
Massa/adherenser	0 (0)	13 (65)	Del av fall-definition		
Förstoppning	44 (41)	9 (45)		1,2	0,4–3,1
Gasansamling	7 (7)	4 (20)		3,6	0,9–13,3
Andra avvikande fynd	4 (4)	1 (5)		1,4	0,0–9,8
Leukocyter (median [IQR])[b]	7.10 [5,54, 9,30] x109/L	3.50 [3,05, 5,01]x109/L	< 0.001	0,04†	0,28–0,64
Saknas	6	5			
Neutrofiler (median [IQR])[b]	5.00 [3,60, 7,10] x109/L	2.40 [1,40, 3,19]x109/L	< 0.001	0,55†	0,38–0,75
Saknas	7	4			
Ökad fibrinogennivå[a]	13 (16)	8 (53)	0.01	4,70	1,28–17,19
Saknas	23	5			
Totalprotein bukvätska (median [IQR])[b]	40,00 [34,00, 50,00] g/L	50,00 [40,00, 60,00] g/L	0.01	1,38‡	1,10–1,78
Saknas	16	3			

[a] Fisher’s exakt test, [b] Kruskal-Wallis rank sum test, [c] nedsatt allmäntillstånd/aptit, [d] tydliga tecken på kolik (ex. skrapar med framben, rullar, tittar mot buken) utan behov av smärtlindring, [e] tydliga tecken på kolik (ex. skrapar med framben, rullar, tittar mot buken) med behov av smärtlindring, † för varje ökning av 1,0 x 109/L, ‡ för varje ökning av 5,0 g/L.

Tabell 1. Parametrar med signifikanta skillnader mellan sjukdomsgrupperna idiopatisk peritonit och icke-strangulerande tarminfarkt (NSII), identifierade via icke-parametrisk univariabel analys. Oddskvot och 95 % konfidensintervall uträknade med univariabel logistisk regression.

insatt medicinsk behandling (se tabell 2). I denna grupp sågs även en minskning av totala antalet hästar, på grund av avlivning eller operation inom 48 timmar från ankomst till kliniken.

De flesta av hästarna med en rektalt palperbar massa, förtjockad tarmvägg eller sammanväxningar (bekräftade och icke-bekräftade tarminfarkter) som fortsatt hade feber eller tecken på kolik 48 timmar efter insatt antibiotikabehandling, antingen avlivades eller buköppnades. Åtta hästar med icke-bekräftad tarminfarkt behandlades enbart medicinskt och kunde skrivas ut från sjukhuset. Då dessa individer varken buköppnades eller avlivades, kunde diagnosen inte bekräftas.

Utgång

Alla hästar som diagnosticerades med idiopatisk peritonit skrevs ut efter en varierande duration av antibiotikaterapi. En av dessa hästar buköppnades under klinikvistelsen på grund av ett högersidigt felläge av grovtarmen, och ytterligare en individ genomgick en explorativ laparotomi utan avvikande fynd. Övriga behandlades enbart medicinskt med intravenös antibiotika, med en total överlevnad på 99,1 % med enbart medicinsk behandling i denna grupp.

Av hästarna med bekräftad tarminfarkt, buköppnades 60 % (12/20) mellan dag 1–7 efter ankomst till kliniken. En tarmresektion gjordes hos tio av dessa hästar. Två hästar avlivades under operationen, varav en på grund av ruptur av grovtarmen och en på grund av att djurägaren inte ville genomföra en tarmresektion. Av de hästar där en tarmresektion utfördes överlevde 50 % (5/10) och kunde skrivas ut från sjukhuset. En av dessa hästar avlivades nio månader senare på grund av återkommande grovtarmsförstoppningar och strikturbildning vid anastomosen. De fem hästar som inte överlevde operationen avlivades mellan 4–25 dagar post-operativt på grund av återkommande kolik eller septisk peritonit. För en sammanfattning av utgången i gruppen med bekräftad tarminfart, se Figur 3.

Av de hästar där man hade avvikande rektalfynd som kunde indikera en tarminfarkt (bekräftade och obekräftade fall) var överlevnaden till utskrivning med medicinsk behandling enbart, eller i kombination med operation, 38 %.

Operations- och obduktionsfynd hos hästar med bekräftad tarminfarkt

Tolv hästar (60 %) med bekräftad

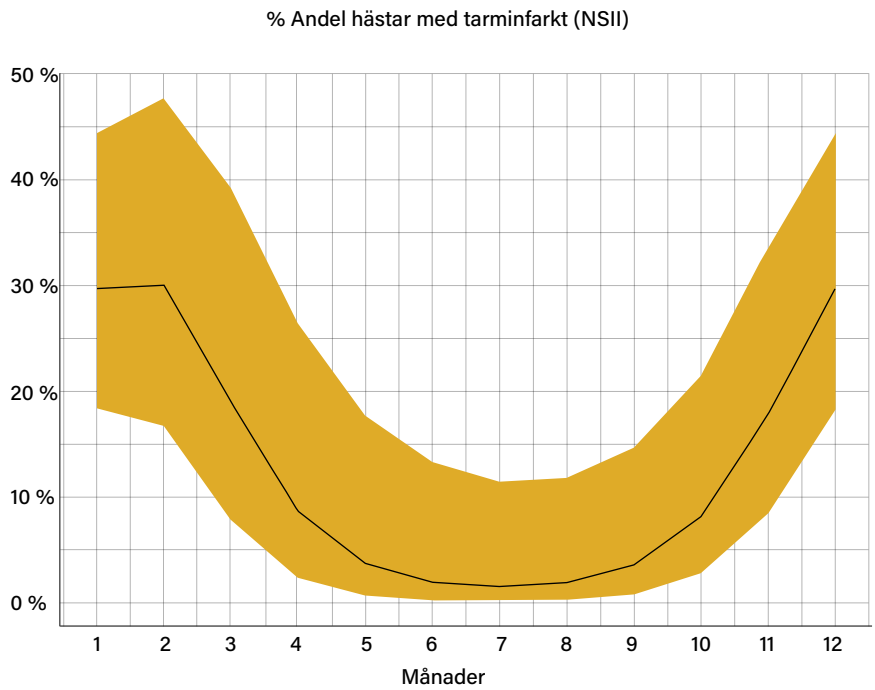

Figur 2. Förväntad sannolikhet (%) för bekräftad tarminfarkt beroende på ankomstmånad (1–12 motsvarar månaderna januari–december).

Häst ID	*Före behandling*		*Vid 24 timmar*		*Vid 48 timmar*	
	Feber	*Kolik†*	*Feber*	*Kolik†*	*Feber*	*Kolik†*
109	38,5	Nej	37,3	Ja	Operation	
110	Feberfri	Nej	Saknas	Ja	37,2	Saknas
111	37,3	Nej	Operation			
112	37,2	Nej	38.3	Ja	37,8	Nej
113	37,8	Nej	Operation			
114	37,8	Ja	Operation			
115	39,0	Ja	Operation			
116	37,9	Ja	Operation			
117	37,8	Nej	37,7	Nej	37,4	Nej
118	37,0	Ja	Operation			
119	38,1	Nej	38,5	Nej	Avlivad	† Kolik
120	37,4	Nej	Avlivad			
121	37,6	Nej	39,0	Nej	Avlivad	
122	37,7	Nej	37,6	Nej	37,4	Ja
123	38,5	Nej	37,6	Nej	38,8	Nej
124	37,7	Nej	38,9	Nej	38,2	Ja
125	37,6	Nej	39,2	Nej	39,5	Nej
126	37,7	Nej	39,7	Nej	39,3	Nej
127	39,1	Nej	38,3	Nej	Saknas	Ja
128	39,3	Nej	38,5	Nej	38,3	Nej

Definierad som antingen grad 2: uppenbara tecken på kolik eller grad 3: uppenbara tecken på kolik som krävde smärtlindring.

Tabell 2. Förekomst av feber (om ≥ 38,5°C, röd textfärg) och kolik (om ja, röd textfärg) hos samtliga individer med icke-strangulerande tarminfarkt innan, samt 24 och 48 timmar efter, insatt antibiotikabehandling hos samtliga fall med bekräftad tarminfarkt.

→

tarminfarkt buköppnades. Samtliga hästar hade en väl avgränsad ischemisk infarkt mellan 5–40 cm i längd lokaliserad i anslutning till flexura pelvina (Figur 4, panel A). Sammanväxningar mellan tarm och bukvägg förkom i tre fall, varav en häst hade en perforation av tarmväggen. Trombbildning i ett kröskärl sågs hos en individ.

Nio hästar (45 %) med bekräftad tarminfarkt fick diagnosen fastställd vid obduktion. I de flesta fallen (78 %) sågs en välavgränsad transmural nekros med varierande grad av eosinofil inflammation. I ett fall gjordes obduktionen efter tarmresektion, där tarmen inte hade skickats för histologisk bedömning. Dock kunde man i detta fall se nekros och ulcerationer vid anastomosen och kraftiga lesioner i krösroten sekundärt till *S. vulgaris* migration. Den sista hästen hade en hemorrhagisk infarkt med multipla ulcerationer.

Endarterit av främre eller bakre krösroten sågs hos alla obducerade individer, med trombbildning i sju fall. Hos sex hästar sågs *S. vulgaris*-larver i kärl- och/eller tarmlesionerna (Figur 4, panel B).

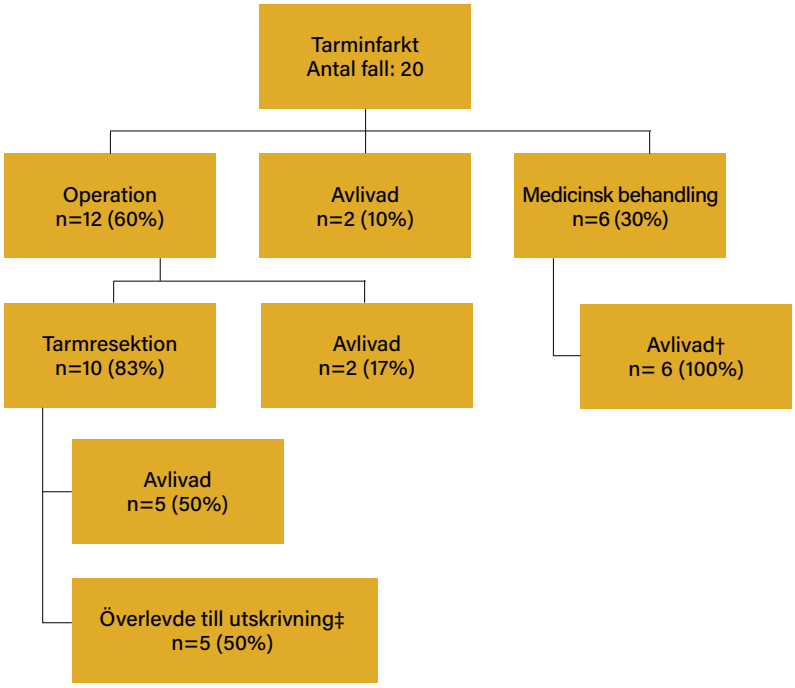

† Avlivad mellan 3–5 dagar efter ankomst.
‡ En häst avlivades 9 månader efter utskrivning p.g.a. strikturbildning.

Figur 3. Utgång i gruppen med bekräftad tarminfarkt.

Diskussion

Denna studie i likhet med en tidigare publicerad svensk studie talar för att de flesta septiska peritoniter hos häst i Sverige är så kallade idiopatiska, det vill säga utan påvisbar bakomliggande etiologi, med en mycket god prognos för överlevnad med enbart antibiotikabehandling (6). Dessvärre förekommer, om än mer sällan, även peritoniter som orsakas av en icke-strangulerande tarminfarkt. Denna typ av tarmskada ses bland annat sekundärt till migration av *S. vulgaris*-larver och med en ökad prevalens av stor blodmask i Sverige finns en risk att tarminfarkter av denna typ kommer att öka inom den svenska hästpopulationen. I Danmark, där man inte har en hög förekomst av idiopatiska peritoniter, men en hög prevalens av *S. vulgaris*, rekommenderas att samtliga hästar med septisk peritonit av okänd etiologi buköppnas (7). I Sverige skulle dock detta innebära att en stor andel individer opererades i onödan. Vår studie talar emellertid för att hästar med en septisk peritonit som inkommer under vintermånaderna och där man vid rektalundersökningen kan palpera en förtjockad grovtarmsvägg eller massa i anslutning till grovtarmen sannolikt har en tarminfarkt sekundärt till *S. vulgaris* larvmigration. Ett lågt antal leukocyter och neutrofiler samt en förhöjd fibrinogennivå i blodet och ett högt proteininnehåll i bukvätskan, där hästen är fortsatt febril med tecken på kolik 48 timmar efter insatt antibiotikabehandling, är ytterligare varningssignaler som talar för att en operation är indicerad.

Att hästar med bekräftad tarminfarkt inkom under vintermånaderna reflekterar sannolikt den bakomliggande patogenesen, där migrationen av *S. vulgaris*-larver sker över en 4–5 månaders period efter det att hästen smittats på betet (10). Något förvånande förekom inga skillnader mellan sjukdomsgrupperna avseende andelen hästar som hade avmaskats inom sex månader innan ankomst till klinik. Så många som 35 % av tarminfarkthästarna hade avmaskats inom denna tidsperiod. En liknande andel hästar i en tidigare studie hade träckprov som var positiva för *S. vulgaris* (PCR test), trots regelbunden avmaskning minst en gång per år eller inom sex månader från provtagning (11). Möjliga förklaringar till detta kan vara återinfektion från ett infekterat bete alternativt att avmaskningsmedel kan vara mindre effektiva mot larvens sena L5-stadie (12,13).

Under de första 48 timmarna av antibiotikabehandlingen sågs en successiv minskning av andelen hästar med feber eller kolik i gruppen som diagnosticerades med idiopatisk peritonit. Detta skiljde sig tydligt från gruppen med tarminfarkt, där andelen individer med feber eller kolik istället ökade under samma tidsperiod. En stor svaghet i studien är dock att endast hästar som buköppnades eller avlivades kunde diagnosticeras med en tarminfarkt. Överlevnaden för samtliga hästar med avvikande rektalfynd, i vissa fall inklusive fynd vid rektalultraljud, som talade för en tarminfarkt, det vill säga inklusive även de fall där diagnosen inte kunde bekräftas, var dock betydligt sämre (38 %) jämfört med hästarna med idiopatisk peritonit (100 %).

Åtta hästar med obekräftade tarminfarkter svarade på antibiotikaterapi och kunde skrivas ut från kliniken. Det är oklart om dessa fall kunde representera mindre infarkter som inkom i ett tidigare skede och därmed svarade på medicinsk behandling utan tarmresektion. Därmed kan även frågan ställas om vissa hästar som diagnosticerades med idiopatisk peritonit också hade mindre tarminfarkter som inte var palperbara vid rektalundersökningen. Parasitmigration

av *S. vulgaris* med translokalisation av bakterier från tarmlumen till bukhålan har föreslagits som en möjlig orsak till idiopatisk peritonit och bakterien *Actinobacillus* spp, som är vanligt förekommande vid idiopatiska peritoniter, har påvisats i verminösa lesioner i krösroten (14).

Sammanfattningsvis så talar studien för att förekomsten av idiopatisk peritonit fortfarande är betydligt vanligare än peritonit orsakad av tarminfarkt, trots den ökade prevalensen av stor blodmask i Sverige. Dock, då det i nuläget inte finns något säkert sätt att påvisa förekomsten av migrerande *S. vulgaris*-larver, är det viktigt att veterinärer som är verksamma i länder som Sverige, där stor blodmask är klassad som en endemisk smitta, är medvetna om risken för tarminfarkt. Alla hästar som diagnosticeras med en septisk peritonit, framförallt under vintermånaderna, bör därmed grundligt undersökas med speciellt fokus på en noggrann rektalundersökning och hästens initiala svar på antibiotikabehandling för att snabbt kunna identifiera fall som sannolikt bör buköppnas.

Summary

Clinical features and treatment response to differentiate idiopathic peritonitis from non-strangulating intestinal infarction of the pelvic flexure associated with Strongylus vulgaris infection in the horse

In a retrospective clinical study, medical records from cases diagnosed with non-strangulating intestinal infarctions or idiopathic peritonitis from three equine referral hospitals in Sweden during 2017-2020 were reviewed. Information including demographic data, relevant medical history, and clinical- and laboratory parameters were obtained from patient records. To facilitate the differentiation between cases of idiopathic peritonitis and cases with confirmed non-strangulating intestinal infarction, the aim of the study was to compare clinical and laboratory parameters, clinical progression and initial response to antimicrobial treatment as well as survival-rates. Horses with intestinal infarctions were significantly more likely to present during the winter months with a poorer response to medical treatment within 48 hours. Cases of idiopathic peritonitis had a 99.1% survival rate with medical treatment. In comparison, all confirmed intestinal infarction cases were non-responsive to antimicrobial treatment and had a low overall survival rate (25%), with a 50% survival rate after surgical intestinal resection. Specific rectal findings and peripheral blood neutropenia were strongly associated with intestinal infarction. In conclusion, idiopathic peritonitis cases still predominate over *S. vulgaris* associated intestinal infarction cases in Sweden and have an excellent survival rate with antimicrobial treatment. However, horses presenting with septic peritonitis during the winter months with a palpable rectal mass and continuing fever and colic signs beyond 48 hours of medical treatment are likely to suffer from an intestinal infarction and should be considered for abdominal surgery.

Författarnas tack

Ett stort tack till Stiftelsen Hästforskning och Sveland för finansiering samt till Hästkliniken, Universitetsdjursjukhuset, SLU, Evidensia Specialisthästsjukhuset, Helsingborg och Mälaren Hästklinik, Sigtuna för tillgång till journaler. ■

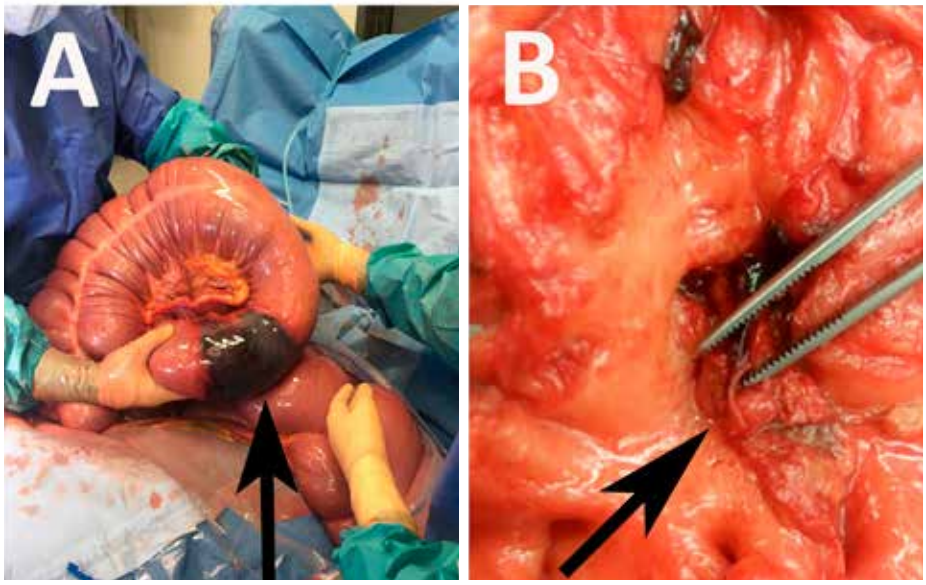

Figur 4A. En akut icke-strangulerande tarminfarkt i ventrala colon. B. Verminös arterit i främre krösroten med *S. vulgaris*-larv.

ARTIKELNS REFERENSER

1. Hawkins JF, Bowman KF, Roberts MC & Cowen P. Peritonitis in horses: 67 cases (1985-1990). J Am Vet Med Assoc, 1993, 203, 284-288.
2. Henderson IS, Mair TS, Keen JA, Shaw DJ & McGorum BC. Study of the short- and long-term outcomes of 65 horses with peritonitis. Vet Rec, 2008, 163, 293-297.
3. Nógrádi N, Tóth B & Macgillivray KC. Peritonitis in horses: 55 cases (2004-2007). Acta Vet Hung, 2011, 59,181-93.
4. Golland LC, Hodgson DR, Hodgson JL, Brownlow MA, Hutchins DR, Rawlinson RJ, Collins MB, McClintock SA & Raisis AL. Peritonitis associated with Actinobacillus equuli in horses: 15 cases (1982-1992). J Am Vet Med Assoc, 1994, 205, 340-343.
5. Matthews S, Dart AJ, Dowling BA, Hodgson JL & Hodgson DR. Peritonitis associated with Actinobacillus equuli in horses: 51 cases. Aust Vet J, 2001, 79, 536-539.
6. Odelros E, Kendall A, Hedberg-Alm Y & Pringle J. Idiopathic peritonitis in horses: a retrospective study of 130 cases in Sweden (2002-2017). Acta Vet Scand, 2019, 61, 18.
7. Pihl TH, Nielsen MK, Olsen SN, Leifsson PS & Jacobsen S. Nonstrangulating intestinal infarctions associated with Strongylus vulgaris: Clinical presentation and treatment outcomes of 30 horses (2008-2016). Equine Vet J, 2018, 50, 474-480.
8. Nielsen MK, Vidyashankar AN, Olsen SN, Monrad J & Thamsborg SM. Strongylus vulgaris associated with usage of selective therapy on Danish horse farms-is it reemerging? Vet Parasitol, 2012, 189, 260-266.
9. Tydén E, Larsen Enemark H, Andersson Franko M, Höglund J & Osterman-Lind E. Prevalence of Strongylus vulgaris in horses after ten years of prescription usage of anthelmintics in Sweden. Vet Parasitol X, 2019, 2, 100013.
10. McCraw BM & Slocombe JO. Strongylus vulgaris in the horse: a review. Can Vet J, 1976, 17, 150-157.
11. Hedberg-Alm, Y, Penell J, Riihimäki M, Osterman-Lind E, Nielsen MK & Tydén E. Parasite occurrence and parasite management in Swedish horses presenting with gastrointestinal disease- a case-control study. Animals (Basel), 2020, 10, 638.
12. Borji H, Moosavi Z & Ahmadi F. Cranial mesenteric arterial obstruction due to Strongylus vulgaris larvae in a Donkey (Equus asinus) Iran J Parasitol, 2014, 9, 441–444.
13. Nielsen MK, Scare J, Gravatte HS, Bellaw JL, Prado JC & Reinemeyer CR. Changes in Serum Strongylus vulgaris-specific antibody concentrations in response to anthelmintic treatment of experimentally infected foals. Front Vet Sci, 2015, 2, 17.
14. Dimock WW, Edwards PR & Bruner DW. Infections observed in equine fetuses and foals. Cornell Vet, 1947, 37, 89–99.