GRANSKAD ARTIKEL

Kliniska sjukdomstecken samt diagnostik vid immun-medierad polyartrit hos hund

Immunmedierad polyartrit (IMPA) hos hund delas in i två huvudgrupper baserat på om erosiva förändringar i leden föreligger eller ej. Gruppen ickeerosiva IMPA utgör en övervägande del av fallen, där idiopatisk IMPA förekommer mest frekvent. Signalement varierar beroende på form av sjukdomen, generellt ses dock ickeerosiv IMPA drabba större raser medan erosiv drabbar småväxta raser. Kliniska sjukdomstecken kan innefatta rörelsestörningar av varierande grad, smärta från leder och rygg, samt allmänna sjukdomstecken som feber. Diagnos ställs genom artrocentes av två eller fler leder för påvisande av steril suppurativ artrit via cytologi. Röntgen särskiljer erosiva från ickeerosiva former men radiologiska förändringar utvecklas först över tid. Artikeln utgör det skriftliga arbetet av författarens specialistutbildning i hundens och kattens sjukdomar.

Författare: Kim Pettersson, *leg veterinär, specialist i hundens och kattens sjukdomar, Södermalms Veterinärklinik, Bondegatan 38, 116 33 Stockholm. 08-33 37 60*
Handledare: Fredrik Ones Larsen, *leg veterinär, specialist i hundens och kattens sjukdomar, Anicura Regiondjursjukhuset Bagarmossen, Ljusnevägen 17, 128 48 Bagarmossen, 08-505 303 00*

Inledning

Immunmedierad polyartrit (IMPA) är en vanlig orsak till ledbesvär hos hund (18). Studier på hundar som remitterats för utredning av feber av okänt ursprung visar att IMPA är den vanligaste orsaken till febern i dessa fall (2, 13). En typ III immunmedierad hypersensitivitetsreaktion tros ligga bakom sjukdomen, där antigen antikroppskomplex ansamlas i lederna och framkallar en suppurativ inflammation (19). Detta kan resultera i kliniska sjukdomstecken som till exempel smärtsamma leder, stelhet, hälta och feber (18, 28, 29). Syftet med denna litteraturstudie är att ge en presentation av sjukdomar inom gruppen IMPA samt att presentera den kliniska sjukdomsbilden och diagnostiska metoder.

Litteraturgenomgång

Indelning och presentation av sjukdomar

IMPA kan delas in i två huvudgrupper: erosiva och ickeerosiva former, där de ickeerosiva formerna dominerar (28, 29). Uttrycket erosiv syftar på de sjukliga förändringar som i dessa fall ses förstöra ledbrosk och subkondralt ben (3, 25).

De ickeerosiva formerna av IMPA tros orsakas av en typ III immunmedierad hypersensitivitetsreaktion, där antigen-antikroppskomplex ansamlas i lederna. Detta leder i sin tur till inflammation och vävnadsskada i leden genom komplementsystemets aktivering och de skadliga enzymer som frisätts från neutrofiler (19).

Den vanligaste förekommande ickeerosiva artriten benämns idiopatisk IMPA (9). Denna tycks drabba framför allt större hundraser där bland annat labrador retriever och schäfer finns överrepresenterade (9, 18, 28, 29). Sjukdomen ses oftast hos unga eller medelålders individer. Idiopatisk IMPA delas upp i fyra undergrupper baserat på om en underliggande trigger har identifierats eller inte.

Vid typ I, även kallad okomplicerad idiopatisk IMPA, ses polyartrit utan att kunna påvisa annan samtidig sjukdomsprocess. Detta är den vanligaste formen och representerar cirka 50 procent av alla fall av idiopatisk IMPA (9, 29).

Vid typ II idiopatisk IMPA är artriten utlöst av en samtidig infektion eller inflammation någonstans i kroppen frånkopplat leden (28). Infektionerna kan vara orsakade av olika typer av

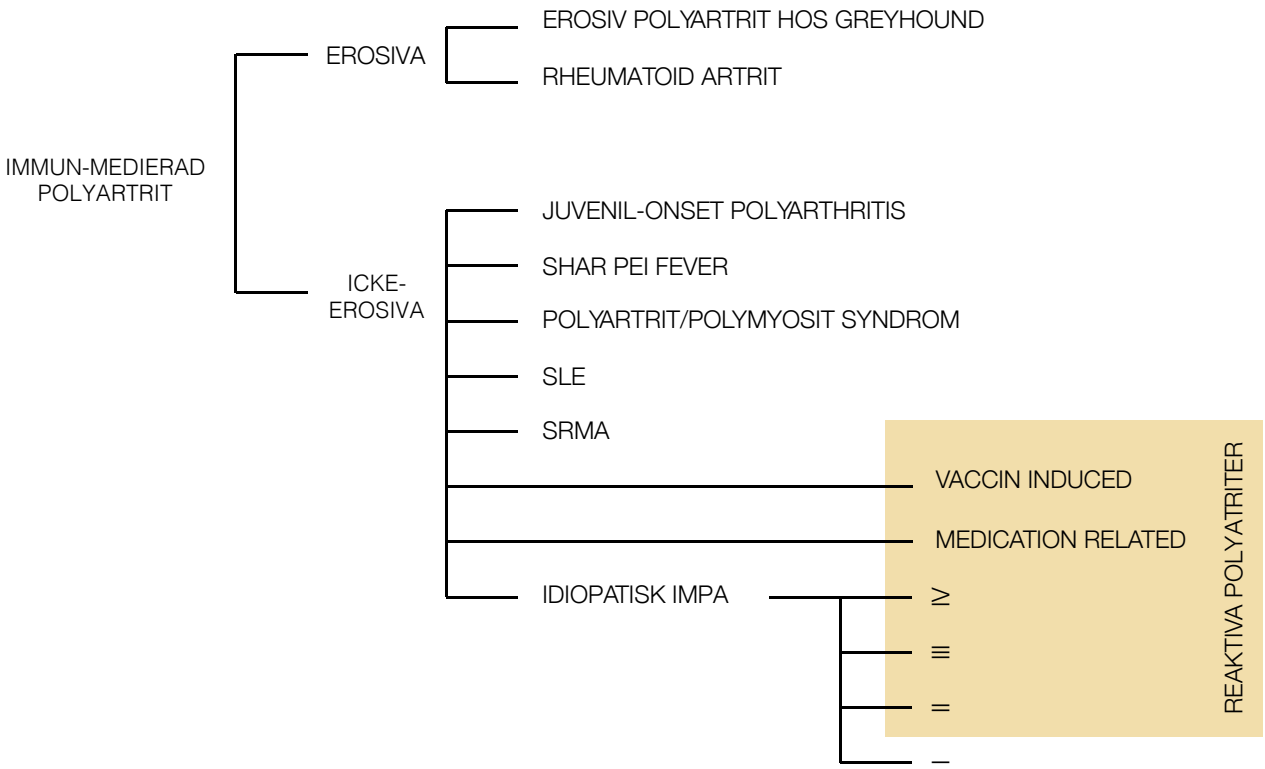

Diagram 1. Sjukdomar som inkluderats i litteraturstudien.

mikroorganismer och lokalisationen kan vara nästan var som helst, till exempel urinvägar, luftvägar, hjärtklaffar eller huden (28, 29, 30).

Typ III idiopatisk IMPA benämns även enteropatisk artrit, där samtidig sjukdom i magtarmkanal och/eller lever föreligger (28). Exempel på sjukdomar som har förknippats med tillståndet är eosinofil gastrit, inflammatorisk tarmsjukdom och leverlipidos (29). Slutligen kategoriseras ett sjukdomstillstånd med neoplastisk sjukdom utanför lederna och resulterande polyartit till typ IV, neoplasirelaterad, idiopatisk IMPA (4, 15). Denna typ är den ovanligaste och i en studie rapporteras en incidens på 2 procent av hundar med IMPA (28).

Idiopatisk IMPA typ II–IV benämns i litteraturen även under begreppet reaktiva polyartriter där polyartrit som följd av vaccinering och administrering av läkemedel också frekvent inkluderas (4, 29). Vaccinationsinducerad polyartrit debuterar inom 30 dagar efter vaccinationstillfället och både förstagångsvaccin och boostervaccin kan ge upphov till sjukdomen (20). Sjukdomstecken rapporteras i de flesta fall vara kortvariga och helt övergående, dock kan individer av rasen akita få mer uttalade och svårbehandlade artriter till följd av vaccination (11). Dobermann pinschers reaktion mot sulfonamider är ett väldokumenterat exempel på läkemedelsinducerad polyartrit (10, 16). Andra läkemedel som har rapporterats kunna orsaka polyartrit inkluderar penicilliner, cefalosporiner och fenobarbital (4).

FOTO: PRIVAT

Kim Pettersson.

Systemisk lupus erythematosus (SLE) är en ovanlig immunmedierad sjukdom hos hund (6, 14). Ickeerosiv polyartrit är den vanligast förekommande kliniska avvikelsen och ses i cirka 90 procent av fallen (14). Flertalet andra sjukdomsprocesser kan även ses parallellt, till exempel hemolytisk anemi, leukopeni och tromboytopeni. Detta är ett resultat av kombinerade typ II, III och IV immunmedierade hypersensitivitetsreaktioner. Sjukdomen debuterar som regel på unga vuxna individer och vissa raser drabbas oftare, däribland schäfer, collie och shetlands sheepdog. Sjukdomen rapporteras

FORTSÄTTER PÅ NÄSTA SIDA ►

FOTO: ADOBESTOCK

Rasspecifik ickeerosiv IMPA finns beskriven för bland annat shar pei.

vara ärftlig (6, 14).

Rasspecifik ickeerosiv IMPA finns beskrivna för akita och shar pei (12, 23, 26, 31). Hos akita debuterar sjukdomen *juvenil onset polyarthritis* i ung ålder med cykliska perioder av feber, smärta från leder och ibland även smärta från ryggen. Samtidig steril suppurativ meningit kan i vissa fall påvisas via cerebrospinalvätskeanalys (12). Bland individer av rasen shar pei finns hög prevalens av sjukdomen *familial chinese shar pei fever*, som precis som hos akita oftast framträder för första gången i relativt ung ålder och kliniskt kännetecknas av återkommande episoder av feber och inflammation (26, 27). Inflammationen tros bero på att immunförsvaret reagerar på små fragment som bildas vid nedbrytning av den hyaluronsyra som finns i stor mängd i huden hos shar pei (24). Så kallat *"swollen hock syndrome"* ses i upp till 50 procent av drabbade individer där periartikulär svullnad, till följd av vaskulit, uppträder runt hasleder, med eller utan samtidig polyartit i lederna (31). Även i dessa fall kan smärta från ryggen ibland påvisas (23).

Polyartrit i samband med svullna och smärtsamma muskler, framför allt hos individer av spanielras, är typiskt för sjukdomen polyartrit/polymyosit syndrom (5). De initialt svullna musklerna blir med tiden atrofierade och fibrotiserade. Deposition av immunoglobuliner både i synovia och på muskelcellers plasmamembran kan påvisas histologiskt efter bioptering. (5).

Steroidresponsiv meningitarterit (SRMA) drabbar oftast mellanstora och stora raser under två års ålder (21, 32). Hjärnhinnor och dess blodkärl invaderas av inflammatoriska celler och hos drabbade individer kan generell inflammation av blodkärl förekomma i kroppen och leder då ofta även till polyartrit (17).

Kliniska sjukdomstecken inkluderar feber, nedstämdhet, ovilja att röra sig samt smärta från nacke och/eller rygg (32).

Förekomst av erosiva lesioner på leder är sällsynt vid IMPA (18, 29), där till exempel en studie av Rondeau och medarbetare angav en incidens på 1,9 procent (28). Rheumatoid artrit är den vanligast förekommande erosiva polyartriten och drabbar oftast medelålders små raser (3, 25). Sjukdomen tros bero på att antikroppar bildas dels mot immunoglobuliner (Ig), vilket resulterar i immunkomplex som sedan fäster på synovialmembran, och dels mot typ II kollagen vilket sammantaget leder till kronisk synovit och erosioner på ledbrosk (1, 7). Kännetecknande för erosiv artrit är radiologiska förändringar förenliga med brosk- och bendestruktion (3). Det kan ta veckor till månader innan radiologiska förändringar blir synliga (25). En möjlig typ IV hypersensitivitetsreaktion är inblandad i rheumatoid artrit (20).

Det finns även en rasspecifik form av erosiv polyartrit som drabbar greyhounds, där uttalad nekros av djupare broskskikt i lederna beskrivits (33).

Kliniska sjukdomstecken

Fyra större retrospektiva studier har publicerats där författarna har tittat på de kliniska sjukdomstecken som förekommer i fall av IMPA (9, 18, 28, 29). Gemensamma inklusionskriteria för studierna inbegrep cytologiska fynd förenliga med suppurativ ickeinfektiös inflammation i två eller fler leder samtidigt. Tillsammans omfattade de fyra studierna 214 hundar, varav 39 hundar ingick i en studie där författarna uteslutande granskade individer som föll under kategori typ I idiopatisk IMPA (9). En av studierna uppgav att de kliniska sjukdomstecken som sågs hos hundar seropositiva för infektiösa agens inte skilde sig från seronegativa hundar (18).

De vanligaste sjukdomstecknen är rörelsestörningar (80–100 procent) av varierande grad. Framför allt generell stelhet och/eller motvillighet att röra sig förekommer, men även mer uttalad hälta kan ses (9, 18, 28). Ledsmärta kunde påvisas hos samtliga individer i två studier (9, 28) medan en studie uppgav att endast 40 procent av hundarna uppvisade ledsmärta (18). Hos majoriteten av de drabbade hundarna kunde ledsmärta från två eller flera leder påvisas, medan enstaka individer uppvisade kliniska besvär från endast en led. De flesta smärtreaktionerna framkallades från karpal- och hasleder, och i mindre utsträckning från knä- och armbågsleder (9, 18, 29).

Feber rapporteras förekomma i mellan 18–56 procent av fallen, ofta överstigande 40 grader celsius (9, 18, 29). Två andra studier konkluderar även att IMPA är den vanligaste orsaken till feber av okänt ursprung hos hundar som remitterats för vidare utredning (2, 13).

Andra kliniska sjukdomstecken kan inkludera lymfadenopati, nedstämdhet, smärta i nacke och/eller rygg samt buksmärta (9, 28).

I en studie av Rondeau och medarbetare hade 4 procent av hundar som slutligen diagnosticerades med IMPA inga påvisbara kliniska avvikelser som korrelerade med ledsjukdom (28).

Diagnostik

Diagnosen IMPA ställs genom artrocentes av två eller fler leder för påvisande av steril suppurativ artrit via cytologi (9, 18, 28, 29). Hasleder, karpalleder och knäleder rapporteras vara mest användbara att provta för att erhålla diagnos om IMPA, och bilateral provtagning rekommenderas. Det är ovanligt, men har beskrivits, att endast en enstaka led skulle vara drabbad av immunmedierad sjukdom (22).

Artrocentes är ett ingrepp förenat med låg risk för att orsaka iatrogen skada i en led, som trauma eller infektion, när den utförs korrekt med aseptisk förberedning av området (22). Synovian som erhålls från leden undersöks både makroskopiskt och under mikroskop. Makroskopiskt bedöms färg, mängd och viskositet. Normal färg på synovia är lätt gulaktig. Avvikelser i form av blodtillblandning kan ses om leden är inflammerad, eller om operatören råkat gå igenom ett blodkärl vid utförandet av artrocentesen (22).

Mängden synovia i en led ökar vid en inflammation. Om över 0,5 ml synovia kan tömmas ur en mindre led ökar misstanken om en sjuklig process i leden (22).

Ledvätska är naturligt viskös och detta kan demonstreras genom att en droppe ledvätska placeras mellan två fingrar varpå de sedan dras isär: ledvätskan hos en frisk led kan vanligtvis hålla ihop i en sträng ända tills fingrarna nått cirka 2,5 cm avstånd ifrån varandra (22). En studie rapporterar att endast cirka hälften av de fallen där IMPA påvisades hade nedsatt synovial viskositet makroskopiskt (18).

Mikroskopiskt bedöms totalt cellantal och fördelning av cellerna. Synovia från en normal led innehåller färre än 3000 celler per mikroliter (22). Av dessa dominerar de mononukleära cellerna, och då framför allt ickereaktiva makrofager, som representerar över 90 procent av cellantalet, varpå neutrofiler normalt svarar för färre än 5 procent. I kontrast innehåller en inflammerad led vanligen fler än 5000 celler per mikroliter och förhållandet mellan de vita blodkroppstyperna har svängt då neutrofiler nu kan stå för upp emot 95 procent av det totala cellantalet. Oftast är dessa neutrofiler så kallade ickedegenererade fall av IMPA, i motsats till de degenerativa förändringar som kan uppträda i blodkroppar vid infektiösa artriter. Det kan dock vara svårt att helt differentiera mellan IMPA och infektion då cytologiskt specifika fynd avseende bakterier oftast saknas vid infektiös artrit och bakteriell odling av synovia många gånger ger falskt negativa resultat (22).

En fullständig blodcellsräkning kan påvisa tecken på systemsjukdom, till exempel ickeregenerativ anemi, leukocytos och trombocytopeni, alternativt vara utan avvikelser (9, 18, 28, 29). Även biokemi kan vara inom normala referenser alternativt påvisa förhöjd alkalint fosfatas och/eller hypoalbuminemi. Kreatinkinas (CK) bör analyseras vid misstanke om polyartrit/polymyosit syndrom där muskelskada leder till ökade blodvärden av detta enzym (5).

Som del i utredning av rheumatoid artrit görs blodanalys avseende förekomst av så kallad rheumatoid faktor (antikroppar mot Ig) (3, 7). Detta är dock inte patognomoniskt för rheumatoid artrit utan ses även vid andra ledsjukdomar (8). Antinukleära antikroppar (ANA) är också en analys som behöver tolkas tillsammans med övriga fynd, men testet är behjälpligt i utredning kring SLE (6). Analys av ANA kan även bidra till att differentiera SLE från polyartrit/polymyosit syndrom, där det i det senare fallet inte normalt ses ANA (5).

Röntgen används för att särskilja ickeerosiv från erosiv IMPA (28). Tecken på erosiva lesioner rapporteras ta veckor till månader innan de blir synliga på röntgen (25). Vid erosiv artrit ses fokala,

FORTSÄTTER PÅ NÄSTA SIDA ►

FOTO: ADOBESTOCK

Individer av rasen akita kan få mer uttalade och svårbehandlade reaktiva polyartriter till följd av vaccination.

ojämna, radiolucenta foci nära leden som tyder på subkondral bendestruktion (3).

Cerebrospinalvätskeanalys kan vara del av diagnostiken i utvalda fall och kan då påvisa förhöjda nivåer av protein som ses vid exempelvis SRMA eller vid juvenil polyartrit hos rasen akita (12, 21, 32).

Urinanalys kan påvisa ospecifika avvikelser till exempel proteinuri eller hematuri. Dock bör urinodling övervägas vilken kan påvisa en pågående urinvägsinfektion (9, 28).

Eftersom även andra infektioner, neoplasier, gastrointestinal sjukdom och så vidare kan ge upphov till IMPA kan även annan diagnostik vara indikerad i utredning av patienter med IMPA (29). Tester avseende infektiösa agens som kan orsaka reaktiv artrit bör utföras på individer som vistas i områden som är endemiska för sådana agens (28).

Diskussion

Inledningsvis bör nämnas att terminologin i litteraturen kring immunmedierade ledsjukdomar kan upplevas något förvirrande. Förkortningen IMPA ses dels gälla övergripande de immunmedierade polyartriterna, alternativt avse specifikt idiopatisk immunmedierad polyartrit (9, 28, 29, 32). Det vore önskvärt med en enighet emellan författare där det fastställs vad förkortningen IMPA avser för att inte bidra till oreda och missförstånd. I denna litteraturstudie valdes förkortningen IMPA till att representera hela gruppen immunmedierade polyartriter.

Även djupare inom begreppet idiopatisk IMPA kan det möjligen uppstå frågetecken kring vad som åsyftas. Då begreppet ”idiopatisk” inom medicinen vanligen används för ett sjukdomstillstånd där någon etiologisk faktor inte har kunnat påvisas, ter det sig annorlunda att hålla sig inom begreppet idiopatisk IMPA även för att benämna de tillstånd där en utlösande faktor till polyartriten har identifierats. Exempelvis idiopatisk IMPA typ II, där polyartrit har utlösts av en infektion någon annanstans i kroppen, och denna då anses vara till grund för ledbesvären genom antigen antikroppskomplex som sedermera ansamlas i lederna och framkallar inflammation (20, 28). Begreppet reaktiv polyartrit förefaller istället vara en tydligare och mer logisk kategorisering som särskiljer de tillstånd där etiologi funnits.

Orsakerna till IMPA varierar och motiverar därför en bred utredning (29). Till exempel förekommer polyartrit hos cirka 90 procent av hundar med SLE och är därmed det mest framträdande kliniska fyndet hos hundar som senare diagnosticeras med sjukdomen (6). De kliniska sjukdomstecken som sågs hos hundar seropositiva för infektiösa agens rapporterades inte skilja sig från de sjukdomstecken som sågs hos seronegativa hundar (18).

Klinikern bör ha IMPA i åtanke vid tecken på systemisk sjukdom som presenterar sig tillsammans med avvikande rörelsemönster. Hälta förekommer, men även mer diffusa sjukdomstecken från rörelseapparaten som generell stelhet, svaghet eller ovilja att röra sig, bör väcka misstanke (9, 18, 28, 29). Svullna och/eller smärtsamma leder är heller inte ett konstant fynd. En studie av Dunn och medarbetare visade på att IMPA var den vanligast förekommande anledningen till feber av okänt ursprung hos remitterade patienter (13). Här hade hundarna som slutligen diagnosticerades med IMPA inga kliniskt påvisbara svullna eller smärtsamma leder. Avsaknad av ledsmärta hade möjligtvis föranlett remittering av dessa patienter. En liknande bild målas upp i andra studier: Jacques och medarbetare uppgav att endast 40 procent av hundar med IMPA uppvisade ledsmärta vid klinisk undersökning (18); även Webb och medarbetare rapporterade i sin studie att hundar med SRMA och samtidig IMPA inte uppvisade svullna leder som del av den kliniska bilden (32).

Smärta från kotpelaren rapporteras förekomma i samband med fall av IMPA och signifikansen av detta fynd varierar (32). Jacques och medarbetare fann i sin studie inga radiologiska avvikelser på kotpelaren hos tre av fyra hundar med samtidig IMPA och ryggsmärta; en hund uppvisade enbart degenerativa förändringar (18). Webb och medarbetare sammanfattar i en studie att smärtan kan härstamma från ett stort antal anatomiska strukturer; till exempel kotkropp, intervertebraldisk, meninger eller dess vaskulatur samt facettled (32). Smärtans exakta ursprung borde således vara svårt att avgöra från ett strikt kliniskt perspektiv. Vidare diagnostisk utredning av ryggsmärta i samband med IMPA förefaller dock lämpligt, framför allt om patientens signalement ger misstanke om SRMA, *juvenilonset polyarthrit* hos akita eller *familial shar pei fever*.

Artrocentes och cytologisk undersökning av synovia från flera leder bekräftar diagnosen IMPA efter påvisande av suppurativ inflammation. Det har beskrivits att endast en enstaka led skulle vara drabbad av immunmedierad sjukdom, men detta är sällsynt. Provtagning skulle kunna kombineras med odling på synovia, dock är denna i likhet med cytologi ofta negativ avseende bakterier även med en septisk process. Jämfört med IMPA uppvisar emellertid neutrofiler i synovia oftare degenerativa förändringar i en septisk process. (22)

Studier har påvisat ärftlighet i fall av juvenil polyartrit hos akita samt vid SLE (6, 12). Forskare anser därför att drabbade individer inte bör avlas på (12). Med den vetskapen har den kliniskt verksamma veterinären vid hantering av bekräftade fall möjlighet att påverka sjukdomens spridning genom att ge information till djurägaren.

I en tidig studie av Bell och medarbetare (7) såg författarna inga skillnader mellan ickeerosiv och erosiv IMPA avseende nivå av rheumatoid faktor samt immunkomplex i synovia. Hypotesen blev därför att det var olika presentationer eller olika stadier av samma sjukdomsprocess. Med vetskap om att erosiva lesioner rapporteras ta veckor till månader innan de blir synliga på röntgen kan det finnas risk att erosiv IMPA är en underdiagnostiserad sjukdom (25). Troligen finns det mer att lära om patogenesen hos IMPA. Då hälften av referenserna i detta arbete är 25 år gamla eller äldre kommer förhoppningsvis ny forskning på området ge ytterligare kunskap om IMPA framöver.

Summary

Immunemediated polyarthritis (IMPA) is a common cause of joint disorder in dogs. The aim of this literature review was to present and discuss characteristics, clinical signs and diagnostics regarding diseases included within the IMPA-group concerning dogs. The main division of IMPA is into erosive and nonerosive forms, respectively, with the latter being the more frequently diagnosed form. Signalement varies as does the clinical signs. Synovial fluid analysis is the basis of diagnosis. •

REFERENSER PÅ NÄSTA SIDA ►

Referenser

1. *Bari ASM, Carter SD, Bell SC, Morgan K & Bennett D. Anti-type II collagen antibody in naturally occuring canine joint diseases. Br J Rheumatol, 1989, 28, 480–486.*
2. *Battersby IA, Murphy KF, Tasker S & Papasouliotis K. Retrospective study of fever in dogs: laboratory testing, diagnoses and influence of prior treatment. J Small Anim Pract, 2006, 47, 370–376.*
3. *Bennett D. Immune-based erosive inflammatory joint disease of the dog: Canine rheumatoid arthritis. 1. Clinical, radiological and laboratory investigations. J Small Anim Pract, 1987, 28, 779–797.*
4. *Bennett D. Immune-based non-erosive inflammatory joint disease of the dog. 3. Canine idiopathic polyarthritis. J Small Anim Pract, 1987, 28, 909–928.*
5. *Bennett D & Kelly DF. Immune-based non-erosive inflammatory joint disease of the dog. 2. Polyarthritis/polymyositis syndrome. J Small Anim Pract. 1987, 28, 891–908.*
6. *Berent AC & Cerundolo R. Systemic lupus erythematosus. Standars of care, 2005, 7, 7–12.*
7. *Bell SC, Carter SD & May C. IgA and IgM rheumatoid factors in canine rheumatoid arthritis. J Small Anim Prat, 1993, 34, 259–264.*
8. *Carter SD, Bell SC, Bari AS & Bennett D. Immune complexes and rheumatoid factors in canine arthritides. Ann Rheum Dis, 1989, 12, 986–991.*
9. *Clements DN, Gear RNA, Tattersall J, Carmichael S & Bennett D. Type I immune-mediated polyarthritis in dogs: 39 cases (1997-2002). J Am Vet Med Assoc, 2004, 224, 1323–1327.*
10. *Cribb AE & Spielberg SP. An in vitro investigation to sulphonamide idiosyncratic tosicity in dogs. Vet Res Commun, 1990, 14, 241-252.*
11. *Dodds WJ. Vaccination protocols for dogs predisposed to vaccine reactions. J Am Anim Assoc, 2001, 37, 211–214.*
12. *Dougherty SA, Center SA, Shaw EE & Erb HA. Juvenile-onset polyarthritis syndrome in Akitas. J Am Vet Med Assoc, 1991, 198, 849–856.*
13. *Dunn KJ & Dunn JK. Diagnostic investigation in 101 dogs with pyrexia of unknown origin. J Small Anim Pract, 1998, 39, 574–580.*
14. *Fournel C, Chabanne L, Caux C, Faure JR, Rigal D, Magnol JP & Monier JC. Canine systemic lupus erythematosus. I: a study of 75 cases. 1992, Lupus, 1, 133-139.*
15. *Gear RNA, Bacon NJ, Langley-Hobbs, Watson PJ, Woodger N & Herrtage ME. Panniculitis, polyarthritis and osteomyelitis associated with pancreatic neoplasia in two dogs. J Small Anim Pract, 2006, 47, 400-404.*
16. *Giger U, Werner LL, Millichamp NJ & Gorman NT. Sulfadiazine-induced allergy in six Doberman pinchers. J Am Vet Med Assoc, 1985, 186, 479-484.*
17. *Hayes TJ, Roberts GKS & Halliwell WH. An idiopathic febrile necrotizing arteritis syndrome in the dog: beagle pain syndrome. Toxicol Pathol, 1989, 17, 129–137.*
18. *Jacques D, Cauzinille L, Bouvy B & Dupre G. A retrospective study of 40 dogs with polyarthritis. Vet Surgery, 2002, 31, 428–434.*
19. *Kohn B. Canine immune-mediated polyarthritis. European Journal of Companion Animal Practice, 2007, 17, 119-124.*
20. *Kohn B, Garner M & Lübke S. Polyarthritis following vaccination in four dogs. Vet Comp Ortop Traumatol, 2003, 16, 6–10.*
21. *Lowrie M, Penderis J, McLaughlin M, Eckersall PD & Anderson TJ. Steroid responsive meningitis-arteritis: a prospective study of potential disease markers, prednisolone treatment, and long-term outcome in 20 dogs (2006-2008). J Vet Intern Med, 2009, 23, 862–870.*
22. *MacWilliams PS & Friedrichs KR. Laboratory evaluation and interpretation of synovial fluid. Vet Clin North Am Small Anim Pract, 2003, 33, 153-178.*
23. *May C, Hammill J & Bennett D. Chinease shar pei fever syndrome: a preliminary report. Vet Rec, 1992, 131, 586–587.*
24. *Olsson M, Meadows JRS & Truvé K. A novel unstable duplication upstream of has 2 predisposes to a breed-defining skin phenotype and a periodic fever syndrome in chinease shar-pei dogs. PLoS Genet, 2011, 7, e1001332.*
25. *Pedersen NC, Castles JJ & Weisner K. Noninfectious canine arthritis: rheumatoid arthritis. J Am Vet Med Assoc, 1976, 169, 295–303.*
26. *Rivas AL, Tintle L, Kimball ES, Scarlett J & Quimby FW. A canine febrile disorder associated with elevated interleukin-6. Clin Immunol Immunopathol, 1992, 64, 36–45.*
27. *Rivas AL, Tintle L, Meyers-Wallen V, Scarlett JM, van Tassell CP & Quimby FW. Inheritance of renal amyloidosis in chinease shar-pei dogs. J Hered, 1993, 84, 438–442.*
28. *Rondeau MP, Walton RM, Bissett S, Drobatz KJ & Washabau RJ. Suppurative, nonseptic polyarthropathy in dogs. J Vet Intern Med, 2005, 19, 654–662.*
29. *tull JW, Evason M, Carr AP & Waldner C. Canine immune-mediated polyarthritis: clinical and laboratory findings in 83 cases in western canada (1991-2001). Can Vet J, 2008, 49, 1195–1203.*
30. *Sykes JE, Kittleson MD, Chomel BB, Macdonald KA & Pesavento PA. Clinicopathologic findings and outcome in dogs with infective endocarditis: 71 cases (1992-2005). J Am Vet Med Assoc, 2006, 228, 1735-1747.*
31. *Tellier LA. Immune-mediated vasculitis in a shar-pei with swollen hock syndrome. Can Vet, 2001, 42, 137-139.*
32. *Webb AA, Taylor SM & Muir GD. Steroid-responsive meningitis-arteritis in dogs with noninfectious, nonerosive, idiopathic, immune-mediated polyarthritis. J Vet Intern Med, 2002, 16, 269-273.*
33. *Woodard JC, Riser WH, Bloomberg MS, Gaskin JM & Goring RL. Erosive polyarthritis in two greyhounds. J Am Vet Med Assoc, 1991, 198, 873–876.*

Forskningsbidrag från Marianne Thedes stiftelse

Marianne Thedes stiftelse har som uppgift att främja vetenskaplig forskning och kliniska studier avseende hund. Fondstyrelsen har rekommenderat att i första hand reservera pengar till projekt inom steg 2 specialisering. Dock kan andra sökande beaktas. Innevarande år har vi 89 000 kr tillgängliga för **ansökan senast 2020-11-01.**

Kontakta undertecknad för ytterligare information.
För fondstyrelsen
Ole Frykman
info@herrgardskliniken.se