GRANSKAD ARTIKEL

LITTERATURSTUDIE

ANGIOSTRONGYLUS VASORUM – EPIDEMIOLOGI, KLINIK OCH DIAGNOSTIK

FÖRFATTARE:

JOHANNA KARLSSON
Legitimerad Veterinär

HANDLEDARE:

BJÖRN ÅBLAD
Legitimerad Veterinär, Specialistkompetens i hundens och kattens sjukdomar

Angiostrongylus vasorum är en nematod som har delar av sin livscykel i den pulmonära cirkulationen och höger sida av hjärtat hos primärt hund och andra canidaearter. Rödräv är en reservoar för parasiten och prevalensstudier har utförts på populationer i Europa. Sedan 2003 har fall hos hund registrerats i Sverige men förekomsten får betraktas som låg. Klinisk sjukdom manifesterar sig framförallt i form av respiratoriska symtom. Infektionen kan även orsaka koagulopati och ge neurologisk påverkan vilket kan göra infektionen, som kan bli livshotande, svår att diagnosticera. Parasiten orsakar varierande bild vid thoraxröntgen. Datortomografi kan avspegla graden av lungförändringar i högre grad än konventionell röntgen. Fynd av L1-larver är ett säkert sätt att ställa diagnosen. Detta har traditionellt utförts med Baermannmetoden, men broncheoalveolärt lavage har högre sensitivitet. Spridning utanför tidigare endemiska foci och en varierad sjukdomsbild gör det viktigt att den svenska veterinärkåren har god kunskap om parasiten.

Angiostrongylus vasorum (A vasorum), kallad fransk hjärtmask, är en nematod tillhörande superfamiljen *Metastrongyloidea* och beskrevs första gången i Frankrike år 1866 (6). Livscykeln är indirekt med snigelarter som mellan- och hund som slutvärd (6,28). Parasiten ger primärt upphov till respiratoriska besvär men kan även orsaka neurologiska symtom och koagulopati (13,15,17,19,22). Sedan 2003 har fall registrerats hos hundar i Sverige (37-42). Tidigare har parasiten varit lokaliserad till isolerade endemiska foci men spridning av parasiten har observerats (19,26,27,34). Målet med litteraturstudien är att skapa överblick över parasitens geografiska utbredning och spridning med fokus på Sverige, klinisk sjukdom hos hund, tillgängliga diagnostiska möjligheter och behandling.

Livscykel och spridning

Hundar och vilda arter i familjen *Canidae* fungerar som slutvärd för *A vasorum* (26,29,32,33). Snigelarter är huvudsakliga mellanvärdar i den indirekta livscykeln. Larverna i stadium L3 upptas av slutvärd antingen via intag av mellanvärd eller direkt intag av fria L3-larver. L3-stadium migrerar via lymfa eller blod till den arteriella pulmonära cirkulationen och höger sida av hjärtat där de mognar. Vuxna stadier producerar ägg som kläcks till L1-larver. L1-larver penetrerar lungkapillärerna in till alveoli och migrerar till oropharynx, sväljs och utskiljs med avföringen. Från avföring upptas larver i stadium L1 av mellanvärd och mognar till det för slutvärden infektiösa stadiet L3 (6,28).

Geografisk utbredning

Förekomsten av *A vasorum* är koncentrerad till områden med fuktigt och milt klimat (16,21,33). I Europa har den geografiska utbredningen av A vasoruminfektion hos hund varit koncentrerad till endemiska foci i länder som Danmark (Själland), England och Frankrike. Spridning till tidigare infektionsfria områden, såsom Skottland, Nederländerna och Slovakien, har observerats (7,19,26,27,34). Subkliniska bärare är potentiella smittkällor till tidigare fria områden. Hundar kan utskilja L1-larver under lång tid (1). A vasorum har även påvisats i Sydamrika, Nordamerika (endemiskt foci i Newfoundland) och Afrika (8,15,21). I Sverige är infektionen anmälningsplikt-ig och steg med över 50 % i antal fall hos hund mellan år 2013 och 2014, fem respektive fyra fall, och 2015, elva fall (39-41). En viss minskning sågs 2016 - åtta fall rapporterades då från Västernorrland till Skåne, med merparten från Småland och Västra Götaland (42). Under 2012 registrerades ett fall, 2014 fall enbart från södra Sverige och 2013, 2015, 2016 även enstaka fall i Norra

FOTO: BAYER ANIMAL HEALTH

Vuxen *Angiostrongylus vasorum.*

Sverige (38-42). Den första inhemskt smittade hunden, från Sydkoster, diagnosticerades på Blå Stjärnans Djursjukhus i Göteborg 2003 (37). Samma år påvisades A vasoruminfektion hos räv på Sydkoster. Omfattande prevalensstudier av den svenska rävpopulationen saknas. Vid obduktion av 137 rävar från Bohuslän, Halland och Skåne 2009, påträffades parasiten hos åtta, varav sju från Sydkoster (Henrik Uhlhorn, biträdande statsveterinär, viltsektionen SVA, pers medd 2017).

Den huvudsakliga viltlevande slutvärden i Europa är rödräv (*Vulpes vulpes*) (26,33). En dansk studie (2006) visar en prevalens på 48,6% bland 1040 undersökta rödrävar och en markant skillnad i prevalens mellan olika geografiska områden. I tidigare endemiska områden sågs en ökad förekomst av parasiten (29). I en ungersk studie (2015) konstaterades vid obduktion en prevalens på 17,9 % bland 937 undersökta rödrävar från olika regioner i landet. Studien visade också en ojämn fördelning mellan olika geografiska områden, vilket kan tala för att klimatet påverkar parasitens distribution (33). Jämförelser kan göras med en rumänsk studie där 567 rödrävar undersökts mellan juli 2016 och april 2017 där 4,2 % var infekterade samt en italiensk studie där 165 rödrävar undersöktes mellan 2009 och 2012 och 78,2 % var drabbade (11,24). Rödräv är en sannolik reservoar för *A vasorum* (5,27). Infektionen förekommer bland rödrävar i områden där hundar diagnosticerats med A vasoruminfektion (27). Ovanstående studier har utförts på skjutna eller påkörda rävar, varför ingen registrering angående eventuella symtom hos levande djur föreligger (11,24,29,33). Infektion med *A vasorum* förekommer också hos arter såsom utter (*Lutra lutra*), röd panda (*Ailurus fulgens*) och varg (*Canis lupus*) (3,14,23,32).

Klinisk sjukdom hos hund

Sjukdom kan drabba hundar i alla åldrar, men infektionen är vanligare bland unga hundar. Den kan orsaka varierande symtombild samt variera från subkliniskt till livshotande tillstånd (22,19). Raspredilektion med ökad förekomst hos Cavalier King Charles Spaniel samt Staffordshire Bull Terrier har diskuterats (9).
Respiratoriska symtom utgör den vanligaste manifestationen av A vasoruminfektion till följd av att parasiten orsakar verminös pneumoni samt inflammation i de nedre luftvägarna i samband med L1- larvernas migration. I många fall hörs inga respiratoriska biljud vid auskultation över lungfälten, men kliniska tecken med hosta och dyspné är vanliga (15,22). Pulmonär hypertension kan förekomma och resultera i *cor pulmonale* (19,22). Pneumothorax sekundärt till ruptur av granulomatösa lunglesioner orsakade av *A vasorum* har beskrivits i en dansk studie från 2013 (20). Ospecifika kliniska tecken som motionsintolerans, anorexi, avmagring, kräkning och diarré har också observerats i samband med A vasoruminfektion (22). En studie konstaterade gastrointestinala symtom hos 30 % av infekterade hundar (9). Annan klinisk manifestation är koagulopati, som kan orsaka petecchier, hematom, epistaxis, ockulära blödningar, hemoabdomen samt hemothorax. Mekanismen bakom koagulopatin har ännu inte klarlagts men laboratoriediagnostik indikerar att infektionen orsakar en form av disseminerad intravaskulär koagulation (DIC), ofta med stegrad D-dimer och trombocytopeni (19,22,27). Neurologiska symtom såsom ataxi, pares, paralys och krampanfall förekommer också. Orsaken är troligen blödningar i det centrala nervsystemet, men fokala

FORTSÄTTER PÅ NÄSTA SIDA ▸

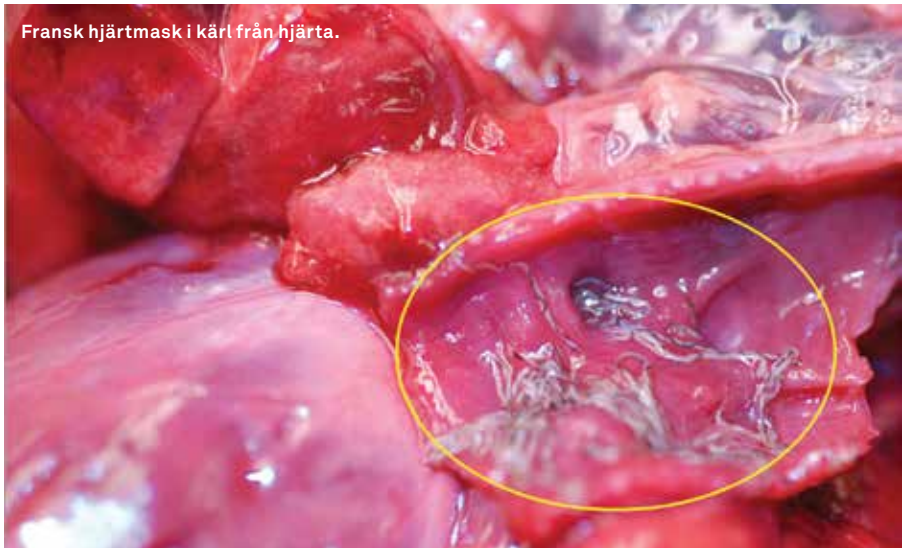
Fransk hjärtmask i kärl från hjärta.

FOTO: SVA

skador orsakade av migrerande larver kan inte uteslutas (13,15,17). I Tyskland diagnosticerades två unghundar med akuta neurologiska symtom sekundärt till cerebrala blödningar som uppstod 2,5 månader efter utlandsvistelse. Hundarna var infekterade med *A vasorum* och avlivades på grund av progressiv försämring (13). Fyra fall där grava, akuta neurologiska symtom setts hos hund sekundärt till A vasoruminfektion har beskrivits i en studie från Köpenhamn, där parasiten är endemiskt utbredd. Ingen av de fyra hundarna svarade på medicinsk behandling och avled eller avlivades (17).

Bilddiagnostik

Bildernas utseende vid thoraxröntgen kan variera beroende på sjukdomsstadium och det finns inte något patognomoniskt mönster för A vasoruminfektion. Alveolära och/eller interstitiella förtätningar samt förtjockade bronkväggar är vanligt förkommande. Förändringarna är framförallt lokaliserade till de perifera delarna av lungfälten och ofta multifokala (4,22). En studie med åtta hundar med kliniska symtom på A vasoruminfektion indikerar att datortomografi (DT) visar patologiska förändringar i lungorna tydligare än konventionell thoraxröntgen. I samma studie fann man även att fynd vid thoraxröntgen inte avspeglade graden av sjukdom eftersom röntgen endast visade milda lungförändringar i fall där DT- eller post mortem-undersökning visade markanta lungförändringar (25). Sex experimentellt infekterade beaglehundar genomgick DT-undersökning av thorax samt thoraxröntgen före antiparasitär behandling och fyra även efter behandling. Syftet var att beskriva DT-fynd vid infektion med *A vasorum* hos hund. Lungorna undersöktes makroskopiskt samt histologiskt efter avlivning för jämförelse med bilddiagnostiska fynd. DT-fynd före behandling karakteriserades av multicentriska noduli med ”ground-glass apperance” (en diffust ökad attenuering som ej täcker underliggande strukturer såsom kärl och bronkier) angränsande till områden med konsolidering av lungparenkym där luftbronkogram kunde urskiljas. Förändringarna var mest uttalade i de kaudala delarna av de kaudala lungloberna. Det förelåg även en generell mild till måttlig förstoring av regionala lymfknutor. Histologiskt påvisades granulom som innehöll olika typer av inflammatoriska celler med ägg och larvstadier i lungparenchymet. DT post-kontrast indikerade fyllnadsdefekter av pulmonära artärer vid de nodulära förändringarna. Det visade sig svårt att med DT tydligt identifiera tromber eller parasiter som kunde påvisas vid post mortal-undersökning. Uppföljande DT-undersökning av thorax nio veckor efter antiparasitär behandling visade milda förändringar i lungparenchymet förenliga med fibrotisering av lunginterstitiet som sågs vid post mortem-undersökning (12). En studie där 18 hundar med naturlig A vasoruminfektion genomgått DT-undersökning visade primärt perifert lokaliserade förändringar med liknande utseende. Här var förändringarna mer varierande och symtomens svårighetsgrad avspeglades inte så väl (10).

Vid ekokardiografisk undersökning av hjärtat kan dilatation av höger förmak och kammare samt andra tecken på pulmonär hypertension ses. En av flera möjliga orsaker kan vara att vuxna parasiter uppehåller sig i lungkärlen (22).

Hematologi och biokemi

Inga karakteristiska förändringar i hematologiska och biokemiska profiler har konstaterats vid A vasoruminfektion (15). En dansk studie visar låga fruktosaminvärden hos infekterade hundar. Orsaken till detta har man inte kunnat påvisa. Studien visar att 41 av 59 hundar diagnosticerade med infektionen hade fruktosaminkoncentrationer under nedre referensvärdet, 258 µmol/l. Medelvärdet bland de 59 hundarna var 236 µmol/l jämfört med 314 µmol/l i kontrollgruppen som utgjordes av 42 friska hundar (35). Andra avvikelser i biokemiska och hematologiska profiler som påvisats i samband med *A vasorum* infektion är eosinofili, anemi, trombocytopeni, förhöjda globulinvärden samt hypercalcemi (15,22,26).

Påvisande av L1-larver

Vanligaste metoden att detektera L1-larver är avföringsprov med Baermannmetoden. Avföring bör samlas under tre på varandra följande dagar för att öka sensitiviteten, då L1-larverna utskiljs intermittent (2,22). L1-larver kan också påvisas vid mikroskopisk undersökning av material uppsamlat via bronkoalveolärt lavage (BAL). I en studie där BAL utförts vid upprepade tillfällen, och uppsamlat material undersökts cytologiskt, på sju blandrashundar som infekterats experimentellt med *A vasorum*, kunde L1-larver påvisas hos 100 % av hundarna 60 dagar efter smitta. Vid jämförelse med Baermanntest vid samma tidpunkt så var 85,7 % av hundarna positiva avseende parasitförekomst. Cytologisk undersökning av BAL visade en signifikant stegring av neutrofila- och eosinofila granulocyter jämfört med kontrollgruppen och i litteraturen beskrivna normalvärden (2). Fem hundar infekterade med *A vasorum* undersöktes med Baermannteknik och

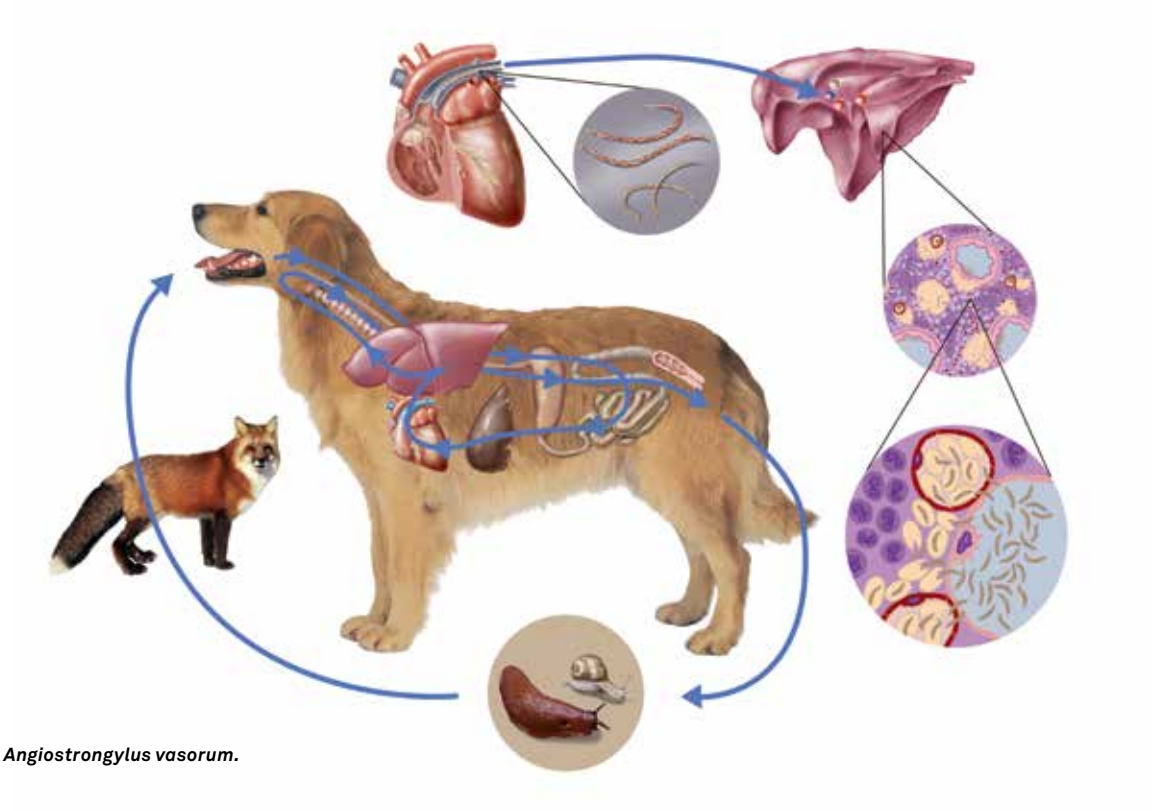

FOTO: BAYER ANIMAL HEALTH

Livscykel för *Angiostrongylus vasorum.*

kvantitativ PCR-analys av BAL-material. Samtliga fem hundar var positiva vid BAL, men endast två av de fem var positiva på Baermanntestet (7).

Serologisk och molekylär diagnostik

Påvisande av *A vasorum*-antigen i blodet har undersökts i flera studier (8,30,31). Snap-testet Angio Detect™ från IDEXX Laboratories är idag tillgängligt. I litteraturen anges en mycket hög specificitet på 100 % (95 % CI 97,6-100 %) samt en sensitivitet på 84,6 % (95 % CI 69,5-94,1 %) för detta test från en studie utförd på serum ifrån 39 naturligt och 28 experimentellt infekterade hundar. Korsreaktion med antigen ifrån andra parasiter, som *Crenosoma vulpis* och *Dirofilaria immitis* med flera, undersöktes på serumprover ifrån 121 hundar med annan fastställd parasitär infektion. Alla utom 2 två hundar som hade samtidig A vasoruminfektion fick ett negativt resultat vilket talar för en hög specificitet. Efter antiparasitär behandling av experimentellt infekterade hundar fann man att samtliga som vid obduktion var fria ifrån infektion fick ett negativt Angio Detect™ resultat inom 3-7 veckor efter behandling (30). Högre sensitivitet för påvisande av *A vasorum*-antigen i serumprover har påvisats med ELISA-teknik (31,30). PCR-teknik har använts på L1-larver ifrån avföring för att bekräfta diagnos och kan potentiellt vara värdefullt vid epidemiologiska studier (18).

Behandling och prognos

Två antiparasitära substanser finns idag registrerade för behandling av A vasoruminfektion hos hund, milbemycinoxim samt moxidektin, den senare i kombination med imidakloprid (19). Fenbendazolbehandling är utbredd – denna kan potentiellt minska risken för anafylaxi orsakad av antigenfrigivelse ifrån parasiterna då man tror att de dödas långsammare (15,19,22). Trots att fenbendazol inte är registrerat för indikationen, har en dansk studie påvisat en effektivitet på 91,3 % vid behandling av 23 naturligt infekterade hundar med 25 mg/kg per oralt i 20 dagar (36). Milbemycinoxim och moxidektin har visat sig kunna effektivt reducera antalet vuxna och juvenila vuxna stadier av parasiten (15,19,22,26). Efter avslutad behandling rekommenderas uppföljande Baermann-undersökning. (19,26). Antiparasitär behandling kan behöva kompletteras med symtomatisk behandling (15,19,22,26).

Prognosen beror i hög grad av de kliniska symtomens svårighetsgrad (19). Efter behandling kan prognosen för överlevnad och tillfrisknande betraktas som utmärkt vid mild till moderat klinisk bild (22,26,36). Mortaliteten är högre bland patienter som drabbas av koagulopati, som är den underliggande orsaken till de flesta dödsfall (15,17,22). Grav neurologisk påverkan beskrivs vara negativt prognostiskt. Den är inte alltid letal i sig, men hundar avlivas p.g.a. dålig prognos för full neurologisk återhämtning (17).

Diskussion

A vasoruminfektion diagnosticeras primärt i södra Sverige och de senaste åren har antalet fall ökat (38-42). Infektionen är anmälningspliktig vilket gör prevalensen lätt att följa. Detta ger underlag för att lämna råd för profylaktiska åtgärder och smittskydd. Prevalensen i Sverige får betraktas som låg. I motsats till prevalensstudier av räv finns få större europeiska hundstudier publicerade. Sannolikt finns det subkliniskt infekterade hundar som aldrig diagnosticeras och rapporteras. Infektionen kan vara svårdiagnosticerad i fall där respiratoriska symtom är milda eller helt saknas. Orsaker till spridning utanför endemiska foci kan vara att vi idag reser mer med våra hundar samt den illegala handel med hundar som förekommer i Europa. I Sverige finns inget krav om profylaktisk avmaskning mot *A vasorum* vid inresa. Subkliniskt infekterade hundar kan leda till spridning av parasiten (1,19,22). Klimat-

FORTSÄTTER PÅ NÄSTA SIDA ▸

FOTO: BAYER ANIMAL HEALTH

***Angiostrongylus vasorum* är en nematod som blir mellan 14,0–20,5 mm lång och 0,170–0,306 mm bred.**

påverkan har lyfts fram som en möjlig faktor till ökad geografisk spridning (8,33). Fuktigare och mildare klimat gynnar förekomsten av den obligatoriska mellanvärden, sniglar. Detta kan vara en anledning till att infektionen i Sverige mestadels diagnosticeras i Stockholms län och söderut. Rödrävar nära hundar, även i städer, kan bidra till en ökad A vasorumförekomst i miljön och mellanvärdar som orsakar orsakar infektion hos hund (15,26). I Sverige har rävbeståndet återhämtat sig efter att ha minskat drastiskt i samband med det massiva Sarcoptes scaebei-utbrottet under 70- och 80-talet (Henrik Uhlhorn, biträdande statsveterinär, viltsektionen SVA, pers medd 2018). Detta förhållande skulle kunna ligga till grund för en ökad spridning av A vasorum. En aspekt som kan ha påverkat det ökade antalet rapporterade fall i Sverige är en växande medvetenhet om parasiten bland svenska veterinärer.

A vasoruminfektion är en differentialdiagnos vid akuta neurologiska symtom hos tidigare friska hundar (13,17). Det finns behov av forskning angående mekanismerna bakom koagulopati vid A vasoruminfektion. Fall med respiratoriska symtom utan grav dyspné har bättre prognos än fall med blödningar och neurologisk påverkan (15,17,22). Pulmonär hypertension har sannolikt också inverkan på prognosen då det kan resultera i högersidig hjärtsvikt. Studier omkring tillståndets specifika prognostiska påverkan har inte återfunnits i den granskade litteraturen. Bidragande faktor till att unga hundar oftare diagnosticeras med infektionen kan vara att de är mer benägna att äta saker i sin omgivning och därigenom löper större risk för att inta en infekterad mellanvärd. (8,16) Ingen information angående åldersrelaterad immunitet rapporteras. I FASS finns flertalet produkter innehållande milbemycinoxim eller moxidektin registrerade för profylax och/eller behandling av A vasorum. Man bör dock ha risk för resistensutveckling och potentiell risk för anafylaxi i åtanke vid val av behandlingsstrategi. Konsensus angående profylaktiska åtgärder och behandling vore önskvärt i både endemiska och non-endemiska områden.

Thoraxröntgen är ofta ett av de första diagnostiska hjälpmedlen vid symtom ifrån de nedre luftvägarna. Röntgen avspeglar inte graden av klinisk sjukdom väl och kan visa varierade lungmönster (4,22,25). Diagnosen bör inte uteslutas i fall där hunden uppvisar symtom utan att förändringar återfinns på thoraxröntgen och prognosen bör inte heller baseras på graden av röntgenförändringar. DT-undersökning är troligtvis ett bättre verktyg än thoraxröntgen när det gäller att påvisa förändringar i lungparenchymet och uttala sig om graden av patologiska förändringar. Studier visar olika grad av överensstämmelse mellan DT-fynd och graden av patologiska förändringar. De som utförts är gjorda på ett fåtal hundar (10,12,25). Nackdelar med DT-undersökning i förhållande till thoraxröntgen är att den kräver narkos vilket kan innebära risker. Den kräver också avancerad utrustning, specialiserad personal och innebär större kostnad för djurägaren. En biokemisk indikator, såsom exempelvis låga serumfruktosaminkoncentrationer hos infekterade hundar, vilket påvisats i en publikation (35), hade underlättat diagnostiken. I den granskade litteraturen finns inga ytterligare studier som stödjer användandet av fruktosaminmätningar för att stärka misstanke om infektion. Påvisande av L1-larver antingen i avföring (Baermann) eller från material uppsamlat vid BAL bedöms vara ett pålitligt sätt att bekräfta diagnosen. Nackdelar med Baermanntest är att L1-larverna utskiljs intermittent och inte alls under prepatensperioden, vilket kan ge upphov till falskt negativa resultat (2,22). BAL har en fördel då L1 är mer konstant närvarande i luftvägarna vid etablerad infektion. En studie påvisar 100 % förekomst av L1-larver i BAL-material 60 dagar post infektion (2). PCR på BAL-vätska visade sig ha högre sensitivitet än Baermannmetoden i en studie (7). Angio Detect™ ger ett snabbt resultat och kan användas för att bekräfta infektion vid positivt testresultat, då testet har en mycket hög specificitet. Nackdelen är att sensitiviteten är lägre vilket medför att infektion inte kan uteslutas med ett negativt resultat. Testet kan potentiellt

användas för att följa upp behandlingsresultat (30). *A vasorum* kan orsaka svår klinisk sjukdom hos hund och det är troligt att vi kommer att se en stigande prevalens i Sverige. Det är viktigt att den svenska veterinärkåren har kunskap om parasiten och dess ibland atypiska kliniska presentation, samt om tillgängliga diagnostiska möjligheter.

Summary

Angiostrongylus vasorum is a nematode found in the pulmonary circulation and the right side of the heart of dogs and other species in the *Canidae* family during parts of its life cycle. The red fox is a wild reservoir for the parasite and prevalence studies have been conducted on red fox populations in Europe. Since 2003 a number of infected dogs have been registered in Sweden, although the prevalence is still considered to be low. Canine angiostrongylosis is primarily characterized by respiratory symptoms but the infection can also cause coagulopathy and neurological signs, which can make identification of the infection difficult. A vasorum may cause lethal disease. The pathological changes seen in thoracic radiographs can be variable. Computed tomography seems more sensitive for detection of pathological changes in the lungs than conventional radiographs. A reliable way to diagnose the infection is by identifying the L1-larval stage, traditionally done with the Baermann method. Bronchoalveolar lavage is more useful for this purpose due to its higher sensitivity. Present spread of the parasite beyond endemic foci and a variable clinical presentation among infected dogs make further knowledge important for veterinarians. •

ARTIKEL MED REFERENSER FINNS PÅ:
https://www.svenskveterinartidning.se/vetenskapliga-artiklar/

FALLRAPPORT:

Serumkoncentration av kardiellt troponin I hos tre kalvar överdoserade med doxycyklin

T KARAPINAR, K C TUMER, M CALISKAN, O YILMAZ
Department of Internal Medicine, Faculty of Veterinary Medicine, Firat University, 23119, Elazıg, TURKIET

Publicerad i Revue de Médecine Vétérinaire vol 1, 2019, s 43-45.

Översättning: Christophe Bujon

Doxycyklin används för att behandla eller förhindra luftvägsinfektioner hos kalvar. Doxycyklin kan enkelt administreras till kalvar i mjölk eller mjölkersättning; i gårdsmiljö kan överdosering lätt uppstå hos kalvarna. En 1 månad gammal Simmentalkalv av hankön togs till kliniken på Firats Universitetets Veterinära Fakultet på grund av anorexi och nedsatt allmäntillstånd. Klinisk undersökning visade en svullen och förlamad tunga. En total mängd doxycyklinhyklat på 1500 mg (vilket är 6,5 gånger rekommenderad dos på 5 mg/kg kroppsvikt) hade administrerats oralt till kalven tre dagar tidigare att behandla diarré. Baserat på anamnes och den kliniska undersökningen diagnostiserades kalven med doxycyklinöverdos. I anamnesen framkom att två kalvar på samma gård också led av doxycyklinöverdos och att en annan kalv plötsligt hade avlidit efter doxycyklinadministrering. En ökad serumkoncentration av kardiellt troponin I (cTnI) hos de tre kalvarna påvisades med en human kommersiell cTnI-analys. Den första kalven försämrades gradvis och dog dag 9 trots minskande serum-cTnI-koncentration. Serum-cTnI-koncentrationen hos de andra två kalvar gick ner till fysiologiska nivåer. Denna rapport visar att kalvar överdoserade med doxycyklin visar ökade serumkoncentrationer av cTnI. Vidare studier krävs för att fastställa huruvida tillfällig myokardiell skada uppträder vid överdosering av doxycyklin hos kalvar. •

FOTO: ADOBE STOCK

REFERENSER

1 Al-Sabi MNS, Kapel CMO, Johansson A, Espersen MC, Koch J & Willesen JL. A coprological investigation of gastrointestinal and cardiopulmonary parasites in hunting dogs in Denmark. Vet Parasitol, 2013, 196, 366-372.

2 Barcante JMP, Barcante TA, Ribeiro VM, Oliveira-Junior SD, Dias SRC, Negrão-Corrêa D & Lima WS. Cytological and parasitological analysis of bronchoalveolar lavage fluid for the diagnosis of Angiostrongylys vasorum infection in dogs. Vet Parasitol 2008, 158, 93-102.

3 Bertelsen MF, Meyland-Smith F, Willesen JL, Jefferies R, Morgan ER & Monrad J. Diversity and prevalence of metastrongyloid nematodes infecting the red panda (Ailurus fulgens) in European zoos. Vet Parasitol, 2010, 172, 299-304.

4 Boag AK, Lamb CR, Chapman PS & Boswood A. Radiographic findings in 16 dogs infected with Angiostrongylus vasorum. Vet Rec, 2004, 154, 426-430.

5 Bolt G, Monrad J, Henriksen P, Dietz HH, Koch J, Bindseil E & Jensen AL. The fox (Vulpes vulpes) as a reservoair for canine angiostrongylosis in Denmark. Field survey and experimental infections. Acta vet Scand, 1992, 33, 357-362.

6 Bolt G, Monrad J, Koch J & Jensen AL. Canine angiostrongylosis: a review. Vet Rec, 1994, 135, 447-452.

7 Cannone AM, Roels E, Caron Y, Losson B, Bolen G, Peters I, Billen F, Clercx C. Detection of Angiostrongylus vasorum by quantitative PCR in bronchoalveolar lavage fluid in Belgian dogs. J Small Anim Pract, 2016, 57, 130-134.

8 Cesare DA & Traversa D. Canine angiostrongylosis: recent advances in diagnosis, prevention, and treatment. Veterinary Medicine: Research and Reports, 2014, 5, 181-192.

9 Chapman PS, Boag AK, Guitian J, Boswood A. Angiostrongylus vasorum infection in 23 dogs (1999-2002). J Small Anim Pract, 2004, 45, 435-440.

10 Coia ME, Hammond G, Chan D, Drees R, Walker D, Murtagh K, Stone J, Bexfield N, Reeve L, Helm J. Retrospective evaluation of thoracic computed tomography findings in dogs naturally infected by Angionstrongylus vasorum. Vet Radiol Ultrasound, 2017, 58, 524-534.

11 Deak G, Gherman CM, Ionica AM, Vezendan AD, DÁmico G, Matei IA, Daskalaki AA, Marian I, Damian A, Cozma V & Mihalca AD. Angiostrongylus vasorum in Romania: en extensive survey in red foxes, Vulpes vulpes. Parasit Vectors, 2017, 10, 330.

12 Dennler M, Makara M, Kranjc A, Schynder M, Ossent P, Deplazes P, Ohlerth S & Glaus TM. Thoracic computed tomography findings in dogs experimentally infected with Angiostrongylus vasorum. Vet Radiol Ultrasound, 2011, 52/3, 289-294.

13 Denk D, Matiasek K, Just FT, Hermanns W, Baiker K, Herbach N, Steinberg T & Fischer A. Disseminated angiostrongylosis with fatal cerebral haemorrhages in two dogs in Germany: a clinical case study. Vet Parasitol, 2009, 160, 100-108.

14 Eleni C, De Liberato C, Azam D, Morgan ER & Traversa D. Angiostrongylus vasorum in wolves in Italy. Int J Parasitol Parasites Wildl, 2014, 3,12-14.

15 Elsheikha HM, Holmes SA, Wright I, Morgan ER & Lacher DW. Recent advances in the epidemiology, clinical and diagnostic features, and control of canine cardio-pulmonary angiostrongylosis. BMC Vet Res, 2014, 45/92, 1-12.

16 Ferdushy T & Hassan MT. Angiostrongylus vasorum: the 'French heartworm'. Parasitol Res, 2010, 107, 765-771.

17 Gredal H, Willesen JL, Jensen HE, Nielsen OL, Kristensen AT, Koch J, Kirk RK, Pors SE, Skerritt GC & Berendt M. Acute neurological signs as the predominant clinical manifestation in four dogs with Angionstrongylus vasorum infections in Denmark. Acta Vet Scand, 2011, 53, 43.

18 Helm J, Gilleard JS, Jackson M, Redman E & Bell R. A case of canine angiostrongylus vasorum in Scotland confirmed by PCR and sequence analysis. J Small Anim Pract, 2009, 50, 255-259.

19 Helm JR, Morgan ER, Jackson MW, Wotton P & Bell R. Canine angiostrongylosis: an emerging disease in Europe. J Vet Emerg Crit Care, 2010, 20, 98-109.'

20 Hohneck-Spodsberg EM, Miles JE, McEvoy F & Willesen JL. Spontaneous pneumothorax secondary to granulomatous pneumonia caused by Angionstrongylus vasorum in a dog in Denmark – a case report. Dansk veterinær tidsskrift (DVT), 2013, 12, 31-34.

21 Jeffery RA, Lankester MW, McGrath MJ & Whitney HG. Angiostrongylus vasorum and Crenosoma vulpis in red foxes (Vulpes vulpes) in Newfoundland, Canada. Can J Zool, 2004, 82, 66-74.

REFERENSER

22 Koch J & Willesen JL. Canine pulmonary angiostrongylosis: an update. Vet J, 2009, 179, 348-359.

23 Madsen AB, Dietz HH, Henriksen P & Clausen B. Survey of Danish free living otters Lutra lutra – a consecutive collection and necropsy of dead bodies. IUCN Otter Spec. Group Bull, 16/2, 65-76.

24 Magi M, Guardone L, Prati MC, Mignone W & Macchioni F. Extraintestinal nematodes of the red fox Vulpes vulpes in north-west Italy. J Helminthol, 2015, 89, 506-511.

25 Matos JN, Malbon A, Dennler M & Glaus T. Intrapulmonary arteriovenous anastomoses in dogs with severe Angiostrongylus vasorum infection: clinical, radiographic, and echocardiographic evaluation. J Vet Cardiol, 2016, 18, 110-124.

26 Morgan E & Shaw S. Angiostrongylus vasorum infection in dogs: continuing spread and developments in diagonosis and treatment. J Small Anim Pract, 2010, 51, 616-621.

27 Morgan ER, Shaw SE, Brennan SF, De Waal TD, Jones BR & Mulcahy G. Angiostrongylus vasorum: a real heartbreaker. Trends Parasitol, 2005, 21/2, 49-51.

28 Rosen L, Ash LR & Wallace GD. Life history of canine lungworm Angiostrongylus vasorum (Baillet). Am J Vet Res, 1970, 31, 131-141.

29 Saeed I, Maddox-Hyttel C, Monrad J & Kapel CMO. Helminths of red foxes (Vulpes vulpes) in Denmark. Vet Parasitol, 2006, 139, 168-179.

30 Schnyder M, Stebler K, Naucke TJ, Lorentz S & Deplazes P. Evaluation of a rapid device for serological in-clinic diagnosis of canine angiostrongylosis. Parasit Vectors, 2014, 7, 72.

31 Schnyder M, Tanner I, Webster P, Barutzki D & Deplazes P. An ELISA for sensitive and specific detection of circulating antigen of Angiostrongylus vasorum in serum samples of naturally and experimentally infected dogs. Vet Parasitol, 2011, 179, 152-158.

32 Segovia JM, Torres J, Miquel J, Llaneza L & Feliu C. Helminths in the wolf, Canis lupus, from north-western Spain. J. Helminthol, 2001, 75, 183-192.

33 Tolnai Z, Széll Z & Sréter T. Environmental determinants of the spatial distribution of Angiostrongylus vasorum, Crenosoma vulpis and Eucoleus aerophilus in Hungary. Vet Parasitol, 2015, 207, 355-358.

34 Traversa D, Di Cesare A & Conboy G. Canine and feline cardiopulmonary parasitic nematodes in Europe: emerging and underestimated. Parasit Vectors, 2010, 3, 62.

35 Willesen JL, Jensen AL, Kristensen AT, Kjelgaard-Hansen M, Jessen R & Koch J. Serum fructosamine concentrations in 59 dogs naturally infected with Angiostrongylus vasorum. J Vet Med, 2006, 53, 266-269.

36 Willesen JL, Kristensen AT, Jensen AL, Heine J, Koch J. Efficacy and safety of imidacloprid/moxidectin spot-on solution and fenbendazole in the treatment of dogs naturally infected with Angiostrongylus vasorum (Baillet, 1866). Vet Parasitol, 2007, 147, 258-264.

37 Åblad B, Christensson D, Osterman Lind E, Ågren E & Mörner T. Angiostrongylus vasorum etablerad i Sverige. Svensk VetTidn, 2003, 12, 11-15.

38 Årsrapport över anmälningspliktiga djursjukdomar 2012, Jordbruksverket, diarienummer 33-3/12.

39 Årsrapport över anmälningspliktiga djursjukdomar 2013, Jordbruksverket, diarienummer 6.1.18-9/13.

40 Årsrapport över anmälningspliktiga djursjukdomar 2014, Jordbruksverket, diarienummer 6.2.18-181/14.

41 Årsrapport över anmälningspliktiga djursjukdomar 2015, Jordbruksverket, diarienummer 6.2.18-160/15.

42 Årsrapport över anmälningspliktiga djursjukdomar 2016, Jordbruksverket, diarienummer 6.2.18-696/17.