GRANSKAD ARTIKEL

LITTERATURSTUDIE

Diagnostik och behandling av pneumothorax hos hund och katt med fokus på ultraljud och pleurodes

Pneumothorax kan vara ett livshotande tillstånd och diagnosen bör därför kunna ställas effektivt utan att orsaka för mycket stress hos patienten. Syftet med den här litteraturstudien är att sammanställa metoder för aktuell diagnostik och behandling av pneumothorax hos hund och katt. Speciell vikt läggs på ultraljud och pleurodes då dessa är nyare former av diagnostik och behandling av pneumothorax inom veterinärmedicin. Denna artikel utgör det skriftliga arbetet av författarens specialistutbildning i hundens och kattens sjukdomar.

Författare: Emma Svensson, *leg veterinär, Blå Stjärnans Djursjukhus Göteborg*
Handledare: Bert Jan Reezigt, *leg veterinär, specialistkompetens i hundens och kattens sjukdomar, Blå Stjärnans Djursjukhus Göteborg*

Sammanfattning
Vid pneumothorax ansamlas fri luft i brösthålan vilket kan utvecklas till ett livshotande tillstånd. Därför är det viktigt att stabilisera hunden eller katten vid ankomst till kliniken. Diagnostik som kan utföras i det akuta skedet är perkutan thorakocentes, röntgen och ultraljud. Även datortomografi är en användbar diagnostisk metod, men då i ett senare skede. Thorakocentes kan användas både i diagnostiskt och terapeutiskt syfte och är brukbart i akuta skeden då det ger en momentan effekt. Röntgen är ett effektivt sätt att ställa diagnosen pneumothorax, men bör inte utföras på kliniskt ostabila patienter. Med hjälp av ultraljud kan ibland diagnos snabbt ställas och behandling utföras i samband med undersökningen. Behandlingsmetoder som kan tillämpas är perkutan thorakocentes, thoraxdränage, kirurgi och pleurodes. Om luft fortsätter att fyllas på efter flera tillfällen med thorakocentes bör patienten få ett thoraxdränage. Att använda tunt dränage som sätts dit med Seldinger-teknik innebär mindre smärta och obehag för patienten jämfört med ett tjockt dränage ditsatt med trubbig dissektion. Hos hund sker behandling i regel med kirurgi vid spontan pneumothorax. Om kirurgi inte är aktuellt bör pleurodes med kroppseget blod övervägas.

Inledning
Både hundar och katter kan drabbas av pneumothorax. Vid pneumothorax ansamlas gas i brösthålan och djuret kan få allvarliga kliniska sjukdomstecken som till exempel dyspné. Trauma är den vanligaste orsaken till pneumothorax. I initiala skeden kan behandling med syrgas, analgesi, intravenöst dropp samt thorakocentes vara indicerade, beroende på patientens sjukdomstecken (17, 35).

I praktiken utvärderas diagnostik och behandling i varje enskilt fall så att patienten ska få bästa möjliga vård. Syftet med den här litteraturstudien är att sammanställa metoder för aktuell diagnostik och behandling av pneumothorax hos hund och katt. Speciell vikt kommer att läggas på ultraljud och pleurodes då dessa är nyare former av diagnostik och behandling av pneumothorax inom veterinärmedicin.

LITTERATURGENOMGÅNG

Etiologi
Pneumothorax uppstår då gas från atmosfären kommer in i brösthålan. Pneumothorax kan klassificeras i tre grupper: traumatisk, spontan och iatrogen. Den vanligaste orsaken till pneumothorax hos djur är trauma (28). Thoraxväggen är då antingen intakt eller skadad beroende på vilket trauma som har inträffat. Vid penetrerande trauma, exempelvis bitsår, kan thoraxväggen skadas. Vid trubbigt trauma behöver inte thoraxväggen bli synligt skadad, som hos påkörda djur (28). Av 159 hundar och katter i

en studie hade 58 procent synliga förändringar på thoraxröntgen efter trubbigt trauma. De vanligaste förändringarna var lungkontusioner, pneumothorax och pneumomediastinum (36).

Spontan pneumothorax sker utan tidigare trauma och delas in i primär och sekundär spontan pneumothorax. Primär spontan pneumothorax uppstår utan känd etiologi eller underliggande lungsjukdom, medan sekundär spontan pneumothorax sker med underliggande lungsjukdom (12, 26, 28). Den vanligaste orsaken till sekundär spontan pneumothorax hos hund är ruptur av en pulmonär bleb eller bullae (28). Siberian huskys anses vara överrepresenterade avseende sekundär spontan pneumothorax (29, 33). Hos katt är den vanligaste orsaken till sekundär spontan pneumothorax inflammatorisk luftvägssjukdom (26).

Iatrogen pneumothorax kan uppstå vid ingrepp som thorakocentes, thorakotomi, bronkoskopi och trakeal intubering (23, 28).

Tension pneumothorax innebär ett kontinuerligt läckage av luft i brösthålan under inspiration där det intrathorakala trycket blir större än i omgivningen på grund av en envägsventil i lungan. Följden är kardiovaskulär kollaps som kan vara dödlig om patienten inte behandlas (5, 29, 33). Tension pneumothorax kan vara spontan eller traumatisk och pleurahålan ska tömmas på luft omedelbart då det är ett livshotande tillstånd (5,29).

Diagnostiska metoder

En klinisk undersökning kan ge misstanke om pneumothorax (28). Patienten kan uppvisa andningsbesvär med snabb och ytlig andning (28, 32). Vid kraftig pneumothorax drabbas patienten av dyspné. Genom auskultation kan nedsatta lungljud påvisas och vid perkussion kan hyperresonanta ljud höras (28). Ofta uppvisar patienten ett asynkront andningsmönster (35). Patienter med dyspné bör alltid stabiliseras innan vidare diagnostik utförs (35). Detta sker genom strikt vila, behandling med syrgas, sedering, analgesi, intravenöst dropp samt thorakocentes, som är en ytterst viktig behandling (17, 33, 35, 36). Diagnos ställs genom perkutan thorakocentes, thoraxröntgen, datortomografi eller via ultraljud (28).

Perkutan thorakocentes

Thorakocentes utförs både i diagnostiskt och terapeutiskt syfte (28). Patienten får syrgas i sternal position och kan lokalbedövas innan ingreppet. En trevägskran kan fästas på en spruta innan punktion. Nålen ska vara tillräckligt lång för att nå in i brösthålan, men ska inte penetrera hjärta eller lunga (9, 29). Nålen förs in bilateralt på ett steriltvättat område dorsalt på thorax i höjd med revbensfogen kranialt om revben sju, åtta eller nio (9, 28, 29). Efter punktionen fixeras nålen utmed thoraxväggen inne i brösthålan med nålsöppningen riktad från thoraxväggen (9, 37). Vid känt trauma kan thorakocentes utföras direkt i terapeutiskt syfte och vid misstanke om tension pneumothorax ska thorakocentes utföras omedelbart (29, 32).

Röntgen

Röntgen bör undvikas till dess att patienten är kliniskt stabil (28). Förflyttning till röntgen och röntgenundersökning kan vara speciellt stressande för katter med allvarlig dyspné och medför ökad risk för försämring av patientens tillstånd (28, 32, 36). Sedering kan brukas (36). En ventrodorsal röntgenprojektion bör undvikas, detta kan förvärra patientens tillstånd (28).

Vid pneumothorax ses mörka, hyperlucenta områden med luft samt ökad täthet i lungloberna, som är kollaberade. På lateral projektion förefaller hjärtsiluetten upplyft från sternum (9).

Datortomografi

Vid datortomografi (DT) har luft en lägre täthet än normal vävnad och därmed låga värden av Hounsfield enhet (HU) (39). Lungvävnaden blir komprimerad (2). I en studie med tolv hundar jämfördes visualiseringen av blebs och bullae med thoraxröntgen och DT. Slutsatsen blev att röntgen är en gynnsam metod för diagnostik av pneumothorax men inte för att detektera blebs eller bullae. Med DT kunde blebs eller bullae detekteras hos nio av tolv hundar vilket gav kirurgen viktig information inför operation (2).

Ultraljud

Med ultraljud eller Thoracic Focused Assessment with Sonography for Trauma (tFAST) kan en diagnos snabbt ställas med hjälp av artefakter som finns på grund av fri luft i brösthålan (15, 20, 24). tFAST används i första hand vid trauma (15). Patientnära och snabba resultat kan uppnås vilket är bra vid hantering av patienter med dyspné där vidare procedurer krävs på plats (13, 24).

Både veterinärmedicinska och humana studier visar att en

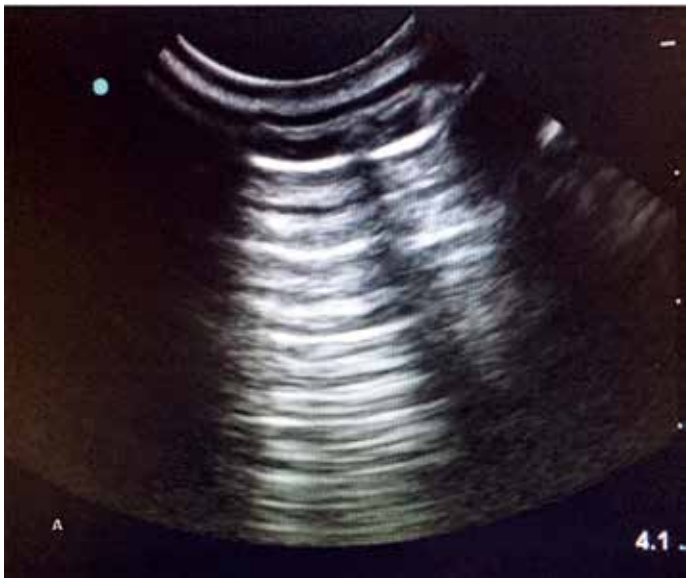

FOTO: YLVA SJÖSTRÖM

Figur 1a. tFAST med A-linjer.

FOTO: YLVA SJÖSTRÖM

Figur 1b. tFAST med B-linjer.

FORTSÄTTER PÅ NÄSTA SIDA ►

undersökning kan ta mindre än fyra minuter att genomföra (20, 24). Resultaten blir dock inte alltid korrekta och sensitiviteten och specificiteten är beroende av erfarenhet (24). En fördel med tFAST är att patienten samtidigt kan behandlas samt att patienten och medarbetaren inte utsätts för röntgenstrålning (1, 21). Ultraljud är en kostnadseffektiv, ickeinvasiv undersökning där patienten behöver minimal fixering (20).

Vid misstanke om pneumothorax placeras en ultraljudsprob dorsalt bilateralt på thorax, eftersom luft ansamlas där (3, 20). Undersökningen sker i lateral eller stående position, men vid allvarlig dyspné bör patienten undersökas i sternal position (3, 19).

Lungan kan med ultraljud delas in i torr eller våt lunga (19, 21). Frisk lungvävnad uppvisar förekomst av glidesign och A-linjer (4, 13, 18). Glidesign ses mellan två revben och visualiseras under andning när lungan glider fram och tillbaka längs med thoraxväggen (13, 20). Om patienten inte uppvisar glidesign saknas det normala förhållandet mellan pleurabladen (20). A-linjer innebär att lungvävnaden under proben är luftförande. Det är en horisontell artefakt och yttras som hyperekogena linjer parallellt med pleuralinjen (4, 16, 18). Våt lunga kan innebära interstitiellt ödem eller lungblödningar och korrelerar med antalet B-linjer. B-linjer är en artefakt som utgår från pleuralinjen och ses som hyperekogena vertikala linjer som rör sig som en pendelrörelse vid andning (3, 4, 18, 21).

Vid pneumothorax finns A-linjer men inte glidesign (18). Om glidesign eller B-linjer visualiseras kan pneumothorax uteslutas i brösthålan i området som undersöks (18, 20). Endast dynamiska ultraljudsbilder kan användas för att påvisa glidesign (3). Glidesign kan vara svårt att urskilja hos hundar med takypné, vilket kan leda till falskt positiva fynd av pneumothorax (20). Med hjälp av den så kallade lungpunkten kan graden av pneumothorax uppskattas. Lungpunkten är den punkt där de kollapsade lungorna når kontakt med thoraxväggen igen. Avståndet mäts från punkten utan glidesign till punkten där glidesign åter kan visualiseras (3, 21).

tFAST har under senaste tiden fått ökad användning inom veterinärmedicin (35). Lisciandro föreslår i sin studie att undervisning inom tFAST borde bli en del av akutsjukvårdens utbildning för juniora veterinärer (18). Fler studier krävs dock för att fastställa sensitiviteten och specificiteten för tFAST utförda av veterinärer med minimal utbildning och erfarenhet inom ultraljud (24).

Lisciandro et al beskriver i sin studie sensitiviteten och specificiteten av thoraxultraljud vid trauma hos hund (20). Ultraljud och thoraxröntgen utfördes hos 138 hundar med diverse trauma. Sensitiviteten och specificiteten för pneumothorax diagnostiserat med ultraljud var, jämfört med thoraxröntgen, 78,1 procent och 93,4 procent. Sensitiviteten och specificiteten visade sig vara ännu högre när veterinärer med längst erfarenhet utförde ultraljuden (över 95 procent) (20). Resultatet av denna studie belyser att ultraljud går att använda framför röntgen i akuta skeden.

Även humana studier beskriver att det kan vara fördelaktigt med ultraljud jämfört med thoraxröntgen (1, 15, 42).
Kirkpatrick et al påvisade en svaghet med ultraljud vid bilateral pneumothorax, då jämförelse med en normal sida inte är möjlig (15).

Enligt en ny mindre studie som jämfört tFAST och DT hos trauma patienter är tFAST inte en tillförlitlig diagnostik av pneumothorax. DT har en högre sensitivitet än tFAST vid pneumothorax (41).

Behandling

Vilken behandling som utförs beror på patientens tillstånd samt orsaken till pneumothorax (28). Behandling med syrgas är viktigt för att åtgärda hypoxin hos patienten och påskyndar läkningen av pneumothorax (5, 7, 32). I en studie med kaniner rekommenderas behandling med syrgas där fraktionen av inspirerad syrgas (FiO2) är 60 procent (34). Syrgas orsakar en sänkt kvävenivå i brösthålan vilket bidrar till ökad absorption av luft från brösthålan (5, 10). Förutom syrgasbehandling finns perkutan thorakocentes, thoraxdränage, kirurgi, pleurodes och thorakoskopi (27, 29).

Perkutan thorakocentes

Perkutan thorakocentes används både i diagnostiskt och terapeutiskt syfte. I akuta situationer är thorakocentes förstahandsvalet för att skapa en direkt evakuering av luft från brösthålan (28). Majoriteten av djuren med sluten traumatisk eller iatrogen pneumothorax är i behov av flera thorakocenteser (33). Patienter utan respiratorisk påverkan är inte alltid i behov av behandling utan tillståndet kan följas kliniskt (33). Många hundar med traumatisk pneumothorax kan behandlas konservativt och prognosen brukar vara god om patienten får vård innan allvarliga sjukdomstecken uppstår (28).

FOTO: BERTJAN REEZIGT

Ultaljud av pneumothorax.

FOTO: BLÅ STJÄRNAN

Röntgenbild av penumothorax.

Thoraxdränage

Vid kvarstående pneumothorax, trots att thorakocenteser har utförts två eller fler gånger under sex till tolv timmar, bör patienten få ett thoraxdränage. Tension pneumothorax är en annan indikation för thoraxdränage (33). Ett tunt thoraxdränage (10–14 French) kan användas, som placeras med Seldinger-teknik på patienten som är sederad eller sövd (8, 40). Huden steriltvättas. Ett hudsnitt görs med ett skalpellblad och en nålförsedd kateter tunneleras under huden innan den förs in i bröst-hålan kranialt om åttonde revbenet. Därefter förs en guidewire in genom katetern i kranioventral riktning. Katetern avlägsnas och thoraxdränaget träs över guidewiren som därefter avlägsnas. En trevägskran sätts på och dränaget sys fast med ickeabsorberande suturmaterial, till exempel med Chinesefinger-trap-suturer (8, 40). Thoraxdränaget kan tömmas intermittent, var 4–6 timme eller så kan ett aktivt sug appliceras (22, 28). Thorax röntgas för att bekräfta korrekt positionering av dränagets spets vid andra revbenet mellan lungan och bröstväggen (9, 38).

Thoraxdränagets storlek har utvärderats i en studie på 36 hundkadaver där slutsatsen var att det inte fanns någon större skillnad mellan användning av tunt och tjockt thoraxdränage (8). I en annan studie har resultatet av tunt thoraxdränage (14 French) med Seldinger-teknik hos hund och katt bedömts (40). Få komplikationer uppstod, vanligast var pneumothorax, malposition eller att dränaget böjdes. Slutsatsen var att tunt dränage betraktas som säkert att användas, dessutom vet man från humansidan att tunt thoraxdränage (<15 French) via Seldinger-teknik orsakar mindre smärta än vad tjockt thorax-dränage via trubbig dissektion gör (30, 40).

Kirurgi

Om patienten har en öppen traumatisk pneumothorax ska de akuta skadorna behandlas initialt (33). Hos de patienter med traumatisk pneumothorax som inte har läkt ut efter tre till fem dagar med tömning av luft bör kirurgi utföras (33). I de fall skadan är identifierad kan en interkostal thorakotomi utföras på den affekterade sidan (9).

I en studie hos hundar med pneumothorax orsakad av blebs eller bullae utfördes en partiell eller total lunglobektomi genom median sternotomi. Under uppföljningsperioden fick ingen av hundarna recidiv av pneumothorax på grund av blebs eller bullae. Slutsatsen var att prognosen hos dessa hundar var utmärkt efter kirurgi och rekommenderas framför konservativ behandling (17). Risk för återfall hos hundar med spontan pneumothorax är större om de blir behandlade konservativt (17, 29). Median sternotomi är rekommenderad för bästa visualisering av båda lunghalvorna. Alla patienterna bör först stabiliseras med thorakocentes eller thoraxdränage före operation (29).

Pleurodes

Pleurodes innebär användning av en substans, exempelvis talkpulver, som injiceras i pleurahålan. Målet är att framkalla pleural adherens så att luftläckaget minskar (14, 31). En pleurodes kan framkalla pleural adherens mellan den viscerala och parietala pleuran och kroppseget blod kan fungera som en hinna över luftläckan och förhindra ytterligare luftläckage (11, 27, 28, 31). Kroppseget blod, talkpulver och gasbinda har utvärderats i två studier av hund (14, 27). I studien av Oppenheimer et al användes kroppseget blod på åtta hundar. Efter minst två dagar hade hundarna inte svarat adekvat på konservativ behandling av bland annat traumatisk pneumothorax. Fem till tio milliliter blod per kilo kroppsvikt injicerades via ett thoraxdränage eller en kanyl. Hos hälften av hundarna var den framkallade pleurodesen tillräcklig och sju av hundarna ansågs ha framgångsrika resultat. En hund avlivades tre dagar senare. Uppföljning av de sju överlevande hundarna skedde mellan 60 dagar till två år efter ingreppet. Slutsatsen var att pleurodes med kroppseget blod rekommenderas till hundar där konservativ behandling inte är tillräckligt. Författarna rekommenderar även pleurodes till patienter som av någon anledning inte kan opereras eller där kirurgi inte lyckats. Jämfört med kirurgi är pleurodes mindre invasivt, mer ekonomiskt och relativt enkelt att utföra (25, 27).

Jerram et al utvärderade pleurodes med talkpulver och gas-binda i två grupper hos friska hundar i sin studie (14). Gasbinda användes för att skapa mekanisk abrasion. Ingen av metoderna gav tillfredsställande resultat med tillräcklig pleural adherens. Författarna spekulerade dock i att den mekaniska abrasionen möjligtvis skulle vara tillräcklig för att minska luftläckage från bullae och blebs (14).

På humansidan har diverse substanser som tetracykliner, talk-pulver och kroppseget blod använts för att skapa pleurodes (6,11). Kroppseget blod ger bäst resultat och färre komplikationer (6).

Diskussion

Pneumothorax kan vara ett livshotande tillstånd och diagnosen bör därför kunna ställas effektivt utan att orsaka för mycket stress hos patienten. Under senare år har nya former av diagnostik och behandling utvecklats inom veterinärmedicin.

tFAST är en ny ultraljudsteknik som kan vara ett alternativ för patienter som inte är tillräckligt stabila för röntgenundersökning. Det är en diagnostisk metod där djuren med lätt fixering kan undersökas med ultraljud och samtidigt få en effektiv behandling (1, 13, 20, 24). Studier stödjer användandet av tFAST framför röntgen i akuta skeden men den ersätter inte ett fullständigt ultraljud utfört av en bilddiagnostiker (18, 20, 24, 35). En fördel med thoraxröntgen jämfört med ultraljud är att förändringarna lättare kan utvärderas över tid. På stillbilder kan inte glidesign och pneumothorax skiljas åt, vilket försvårar jämförelsen av tFAST mellan två undersökningar över tid. Även personalbyten kan försvåra denna jämförelse (3).

En studie visar att tFAST inte är lika tillförlitligt som DT vid pneumothorax, dock deltog endast 15 patienter i studien och veterinärerna hade endast en timmes ultraljudträning (41).

Vid misstanke om pneumothorax bör tFAST utföras bilateralt. Vid unilateral pneumothorax kan sidan med fri luft jämföras med sidan utan fri luft. I en studie hos människa var det svårare att diagnostisera en bilateral pneumothorax med ultraljud eftersom det inte fanns en normal sida att jämföra med (15). Beroende på antalet akutpatienter på akutmottagningen har sannolikt akut-veterinären på ett större djursjukhus en kortare inlärningstid jämfört med den som arbetar på en mindre klinik med färre akutpatienter. Med erfarenhet utförs undersökningen snabbare, men det saknas studier på hur precisionen påverkas (24). Akutveterinären kan ex-empelvis göra undersökningar tillsammans med en bilddiagnostiker första gångerna för att därefter enklare klara av egna bedömningar. Det behövs fler studier angående vilken patientvolym som behövs för att akutveterinären ska bli självständig. Dessutom krävs fler studier för att fastställa sensitiviteten och specificiteten av tFAST när den utförs utan tidigare erfarenhet av ultraljudsundersökningar (24). I akuta lägen med rätt utbildning och träning kan tFAST vara en bra diagnostik alternativt ett bra komplement till befintlig diagnostik, men tillsvidare förblir troligtvis röntgen den primära

FORTSÄTTER PÅ NÄSTA SIDA ►

FOTO: BLÅ STJÄRNAN

Hund med thoraxdränage.

diagnostiska metoden för de flesta veterinärer.

Pleurodes är en relativt enkel behandlingsmetod som kan tillämpas hos patienter som inte har tillfrisknat efter konservativ behandling eller där kirurgi inte kan utföras. Fördelen med pleurodes är att det kan utföras på mindre specialiserande kliniker, då det inte krävs någon särskild utrustning (25, 27). Rekommendationen är att utföra pleurodes med kroppseget blod (6, 14, 27). Nackdelen är att det föreligger risk för infektion och hos vissa kan flera injektioner krävas för acceptabelt resultat (27). Dessvärre finns få studier av pleurodes hos hund. Studien där kroppseget blod användes utfördes endast på åtta hundar. Inom humansidan är forskningen bristfällig angående vilken mängd blod som är optimal för pleurodes och en långtidsuppföljning av patienten saknas (31). Det finns inga riktlinjer gällande när och vilka parametrar som bör följas upp efter behandling av pleurodes. Uppföljning av inflammatoriska biomarkörer kan motiveras inom veterinärmedicin eftersom patienter inom humanvården kan få en ökning av inflammatoriska biomarkörer (31). Övervakning av patientens allmäntillstånd, andningsfrekvens och andningsmönster samt thoraxröntgen bör övervägas efter pleurodes.

Förbättringar inom diagnostik och behandling av pneumothorax hos hund och katt har under senare tid bidragit till ett mer effektivt omhändertagande av patienter med denna åkomma. Med ultraljudsundersökning, behandling med pleurodes och tunna dränage ges möjlighet att bättre kunna ta hand om patienter med pneumothorax.

Summary

Pneumothorax is an ailment where free air accumulates in the pleural cavity which can lead to a life-threatening condition. It is therefore important to stabilize the patient when it arrives to the clinic. The diagnostic methods that are available in emergency cases are thoracocentesis, radiography and ultrasonography. Additionally, computed tomography is available for diagnosis of pneumothorax later in the procedure. The choices of treatment depend on the patient's condition and the etiology and are as follows: thoracocentesis, thoracic drainage, surgery and pleurodesis. Thoracocentesis can be used both as a diagnostic tool as well as in a therapeutic way, which is useful if the patient is dyspneic and needs acute removal of air. Ultrasound gives the clinician a fast diagnosis and treatment can be initiated during examination. Radiography is a good way of getting a diagnosis but should not be used in unstable patients. If air continues to accumulate after thoracocentesis, a thin thoracic drainage tube should be used using Seldinger-technique which causes less pain and discomfort for the patient. The recommendation for spontaneous pneumothorax in dogs is surgery. Pleurodesis with autologous blood should be used in cases where surgery was not successful or advisable. •

REFERENSER

1. *Abdalla W, Elgendy M, Abdelaziz AA & Ammar MA. Lung ultrasound versus chest radiography for the diagnosis of pneumothorax in critically ill patients, a prospective, single-blind study. Saudi J Anaesth, 2016, 10, 265-269.*
2. *Au JJ, Weisman DL, Stefanacci JD & Palmisano MP. Use of computed tomography for evaluation of lung lesions associated with spontaneous pneumothorax in dogs, 12 cases. J Am Vet Med Assoc, 2006, 228, 733–737.*
3. *Boysen SR & Lisciandro GR. The use of ultrasound for dogs and cats in the emergency room afast and tfast. Vet Clin North Am Small Anim Pract, 2013, 43, 773-797.*
4. *Chen L & Zhang Z. Beside ultrasonography for diagnosis of pneumothorax. Quant Imaging Med Surg, 2015, 5, 618-623.*
5. *Choi WI. Pneumothorax. Tuberc Respir Dis, 2014, 76, 99-104.*
6. *Cobanoglu U, Melek M & Edirne Y. Autologous blood pleurodesis, a good choice in patients with persistent air leak. Ann Thorac Med, 2009, 4, 182-186.*
7. *England GJ, Hill RC, Timberlake GA, Harrah JD, Hill JF, Shahan YA & Billie M. Resolution of experimental pneumothorax in rabbits by graded oxygen therapy. J Trauma, 1998, 45, 333-334.*
8. *Fetzer TJ, Walker JM & Bach JF. Comparison of the efficacy of small and large-bore thoracostomy tubes for pleural space evacuation in canine cadavers. J Vet Emerg Crit Care, 2017, 27, 301-306.*
9. *Fossum TW. Surgery of the lower respiratory system pleural cavity and diaphragm. In: Fossum TW, Hedlund CS, Johnson AL, Schulz KS, Seim III HB, Willard MD, Bahr A and Carroll GL (eds), Small animal surgery, 3rd ed, Mosby Elsevier, St Louis, Missouri, 2007, 896-913.*
10. *Graeme P Currie, Ratna Alluri, Gordon L Christie & Joe S Legge. Pneumothorax, an update. Postgrad Med J, 2007, 83, 461–465.*
11. *11. Hallifax RJ, Yousuf A, Jones HE, Corcoran JP, Psallidas I & Rahman NM. Effectiveness of chemical pleurodesis in spontaneous pneumothorax recurrence prevention, a systematic review. Thorax, 2016, 0, 1-11.*
12. *Haynes D & Baumann MH. Pleural controversy, aetiology of pneumothorax. Respirology, 2011, 16, 604-610.*
13. *Husain LF, Hagopian L, Wayman D, Baker WE & Carmody KA. Sonographic diagnosis of pneumothorax. J Emerg Trauma Shock, 2012, 5, 76–81.*
14. *Jerram RM, Fossum TW, Berridge BR, Steinheimer DN & Slater MR. The efficacy of mechanical abrasion and talc slurry as methods of pleurodesis in normal dogs. Vet Surg, 1999, 28, 322-332.*
15. *Kirkpatrick AW, Sirois M, Lauplamd KB, Liu D, Rowan K, Ball CG, Hameed SM, Brown R, Simons R, Dulchavsky SA, Hamiilton DR & Nicolaou S. Hand-held thoracic sonography for detecting post-traumatic pneumothoraces, the extended focused assessment with sonography for trauma (efast). J Trauma, 2004, 57, 288-295.*
16. *Lichtenstein DA, Meziére G, Lascols N, Biderman P, Courret JP, Gepner A, Goldstein I & Tenoudji-Cohen M. Ultrasound diagnosis of occult pneumothorax. Crit Care Med, 2005, 33, 1231-1238.*
17. *Lipscomb VJ, Hardie RJ & Dubielzig RR. Spontaneous pneumothorax caused by pulmonary blebs and bullae in 12 dogs. J Am Anim Hosp Assoc, 2003, 39, 435–445.*
18. *Lisciandro GR. Abdominal and thoracic focused assessment with sonography for trauma, triage, and monitoring in small animals. J Vet Emerg Crit Care, 2011, 21, 104-122.*
19. *Lisciandro GR, Fosgate GT & Fulton RM. Frequency and number of ultrasound lung rockets (b-lines) using a regionally based lung ultrasound examination named vet blue (veterinary bedside lung ultrasound exam) in dogs with radiographically normal lung findings. Vet Radiol Ultrasound, 2014, 55, 315-322.*
20. *Lisciandro GR, Lagutchik MS, Mann KA, Voges AK, Fosgate GT, Tiller EG, Cabano NR, Bauer LD & Book BP. Evaluation of a thoracic focused assessment with sonography for trauma (tfast) protocol to detect pneumothorax and concurrent thoracic injury in 145 traumatized dogs. J Vet Emerg Crit Care, 2008, 18, 258-269.*
21. *Lisciandro GR. The vet blue lung scan. In: Lisciandro GR (ed), Focused ultrasound techniques for the small animal practitioner, 1st ed, Ames, Iowa, Wiley J & Sons, 2014, 166-188.*
22. *Lombardi R, Savino E & Waddell LS. Pleural space drainage. In: Burkitt JM & Davis H (eds), Advanced monitoring and procedures for small animal emergency and critical care, 1st ed, Wiley J & Sons, Ames, Iowa, 2012, 378-392.*
23. *Lynch KC, Oliveira CR, Matheson JS, Mitchell MA & O´brien RT. Detection of pneumothorax and pleural effusion with horizontal beam radiography. Vet Radiol Ultrasound, 2012, 53, 38-43.*
24. *McMurray J, Boysen S & Chalhoub S. Focused assessment with sonography in nontraumatized dogs and cats in the emergency and critical care setting. J Vet Emerg Crit Care, 2016, 26, 64-73.*
25. *Merbl Y, Kelmer E, Shipov A, Golani Y, Segev G, Yudelevitch S & Klainbart S. Resolution of persistent pneumothorax by use of blood pleurodesis in a dog after surgical correction of a diaphragmatic hernia. J Am Vet Med Assoc, 2010, 237, 299–303.*
26. *Mooney ET, Rozanski EA, King RGP & Sharp CR. Spontaneous pneumothorax in 35 cats (2001–2010). J Feline Med Surg, 2012, 14, 384–391.*
27. *Oppenheimer N, Klainbart S, Merbl Y, Bruchim Y, Milgram J & Kelmer E. Retrospective evaluation of the use of autologous blood-patch treatment for persistent pneumothorax in 8 dogs (2009-2012). J Vet Emerg Crit Care, 2014, 24, 215-220.*
28. *Pawloski DR & Broddus KD. Pneumothorax, a review. J Anim Hosp Assoc, 2010, 46, 385-397.*
29. *Puerto DA, Brockman DJ, Lindquist C & Drobatz K. Surgical and nonsurgical management of and selected risk factors for spontaneous pneumothorax in dogs, 64 cases (1986–1999). J Am Vet Med Assoc, 2002, 220, 1670–1674.*
30. *Rahman NM, Maskell NA, Davies CWH, Hedley EL, Nunn AJ, Gleeson FV & Davies RJO. The relationship between chest tube size and clinical outcome in pleural infection. Chest, 2010, 137, 536-543.*
31. *Rinaldi S, Felton T & Bentley A. Blood pleurodesis for the medical management of pneumothorax. Thorax, 2009, 64, 258–260.*
32. *Rozanski E & Chan DL. Approach to the patient with respiratory distress. Vet Clin North Am Small Anim Pract, 2005, 35, 307–317.*
33. *Sauvé V. Pleural space disease. In: Silverstein DC & Hopper K (eds), Small animal critical care medicine, 2nd ed, Elsevier Saunders, St Louis, Missouri, 2015, 151-156.*
34. *Shih CH, Tsai WH, Huang SW, Chu JS, Hsu SC & Hsu HC. Effects of high concentration oxygen treatment on traumatic pneumothorax in adult rabbits. Clin J Physiol, 2012, 55, 178-183.*
35. *Sigrist NE, Adamik KN, Doherr MG & Spreng DE. Evaluation of respiratory parameters at presentation as clinical indicators of the respiratory localization in dogs and cats with respiratory distress. J Vet Emerg Crit Care, 2011, 21, 13-23.*
36. *Sigrist NE, Doherr MG & Spreng DE. Clinical findings and diagnostic value of post-traumatic thoracic radiographs in dogs and cats with blunt trauma. J Vet Emerg Crit Care, 2004, 14, 259–268.*
37. *Sigrist NE. Thoracocentesis. In: Silverstein DC & Hopper K (eds), Small animal critical care medicine, 2nd ed, Elsevier Saunders, St Louis, Missouri, 2015, 1029-1031.*
38. *Sigrist NE. Thoracostomy tube placement and drainage. In: Silverstein DC & Hopper K (eds), Small animal critical care medicine, 2nd ed, Elsevier Saunders, St Louis, Missouri, 2015, 1032-1036.*
39. *Smit HJM, Golding RP, Schramel FMNH, Devillé WL, Manoliu RA and Postmus PE. Lung density measurements in spontaneous pneumothorax demonstrate airtrapping. Chest, 2004, 125, 2083-2090.*
40. *Valtolina C & Adamantos S. Evaluation of small-bore wire-guided chest drains for management of pleural space disease. J Small Anim Pract, 2009, 50, 290-297.*
41. *Walters AM, O´brien MA, Selmic LE, Hartman S, Mcmichael M & O´brien RT. Evaluation of the agreement between focused assessment with sonography for trauma (afast/tfast) and computed tomography in dogs and cats with recent trauma. J Vet Emerg Crit Care, 2018, (), 1-7.*
42. *Zhang M, Liu ZH, Yang JX, Gan JX, Xu SW, You XD & Jiang GY. Rapid detection of pneumothorax by ultrasonography in patients with multiple trauma. Crit Care, 2006, 10, 112.*