LITTERATURSTUDIE

Protein-losing enteropati hos hund

I sin litteraturstudie beskriver leg veterinär Ida Pettersson orsaker, diagnostik, behandling och prognos vid Protein-losing enteropati, PLE hos hund som karaktäriseras av en kronisk proteinförlust via tarmkanalen sekundärt till en underliggande tarmsjukdom. Kronisk inflammatorisk enteropati och intestinal lymfangiektasi är de vanligaste orsakerna till PLE. Typiska symtom vid PLE är diarré, kräkningar, anorexi, viktnedgång och letargi. Mortaliteten för PLE är cirka 50 procent och prognosen varierar beroende på symtomens svårighetsgrad och terapirespons.

FÖRFATTARE **IDA PETTERSSON,** ***LEG VETERINÄR, EVIDENSIA SPECIALISTDJURSJUKHUSET HELSINGBORG***
HANDLEDARE **DITTE LJUNGQUIST,** ***LEG VETERINÄR, SPECIALIST I HUNDENS OCH KATTENS SJUKDOMAR EVIDENSIA SPECIALISTDJURSJUKHUSET HELSINGBORG***
FOTO **IDA PETTERSSON**

Inledning

Protein-losing enteropati (PLE) är ett syndrom som karakteriseras av proteinförlust via tarmkanalen orsakat av en underliggande kronisk tarmsjukdom. PLE kännetecknas av en långvarig moderat till svår hypoalbuminemi med serumalbuminkoncentrationer som ofta understiger 20 g/L (5, 31). PLE anses ha en reserverad prognos och patientgruppen är ofta refraktär för flertalet behandlingsalternativ (2, 6, 11). Tidig diagnosticering av sjukdomen är viktig för att initiera rätt terapi och därmed förbättra överlevnaden för drabbade hundar (5, 31). Litteraturstudien beskriver orsaker, diagnostik, behandling och prognos vid PLE hos hund.

Etiologi

Alla former av allvarliga tarmsjukdomar kan leda till hypoalbuminemi. Kroniska sjukdomar som leder till PLE är ofta mer allvarliga än akuta tarminflammationer som tillfälligt orsakar hypoalbuminemi. Vid akuta tillstånd är symtomen och hypoalbuminemin ofta övergående med symtomatisk behandling (31).

Kronisk inflammatorisk enteropati

Kronisk inflammatorisk enteropati, också kallat Inflammatory Bowel Disease (IBD), är den vanligaste sjukdomen förenat med PLE och ses hos cirka 70 % av hundar med PLE (5, 11, 14, 19, 40). Diskussioner pågår huruvida benämningen IBD är korrekt att använda för hund eftersom sjukdomen skiljer sig från den humana formen av IBD (7). I denna artikel har förkortningen IBD bevarats för tydlighetens skull. IBD kännetecknas av en idiopatisk inflammation i tarmkanalen och indelas efter den dominerande celltyp som orsakar inflammationen (6). Lymfoplasmacytär enterit (LPE) som är den vanligaste formen för IBD är också den form som främst associeras med PLE (5, 6). I en granskning av ett tjugotal publicerade studier fram till 2018 framkom att 68 % av hundarna med PLE hade diagnosticerats med LPE (5).

IBD antas utvecklas hos individer med genetiskt anlag i samspel med utlösande faktorer såsom foderkomponenter, miljöfaktorer och rubbningar i den intestinala mikrobiotan (9). Proteinförlusten vid IBD sker sannolikt på grund av en förändring i tarmslemhinnans permeabilitet men även genom ökad utsöndring av vätska och proteiner på grund av ökad tarmosmolalitet (5, 10).

Intestinal lymfangiektasi

Intestinal lymfangiektasi (IL) ses hos mer än hälften av hundarna med PLE (5). IL karaktäriseras av en hypoplasi av lymfkärlen i tarmen vilket resulterar i ett ökat lymfatiskt tryck lokalt. Tryckökningen leder i sin tur till en utvidgning av lymfkärlen som därmed försvagas och lättare går sönder vilket resulterar i läckage av proteinrik lymfvätska ut i tarmlumen (21, 22). Primär IL är en kongenital sjukdom men IL kan även vara sekundär till en obstruktion av lymfkärlen, till exempel orsakat av neoplasi eller granulom. IL kan även uppkomma sekundärt till venös hypertension vid kongestiv hjärtsvikt (21). IL kan ses över hela tarmkanalen men PLE är oftare associerat med IL i ileums mukosa (40).

Övriga orsaker

Lipogranulomatös intestinal lymfangit kan associeras med PLE och studier tyder på att omkring 8 % av hundarna med PLE diagnosticeras med intestinal lymfangit (5). Tillståndet kännetecknas av en inflammation i de murala och mesenteriska lymfkärlen, främst lokaliserat till jejunum och ileum (24, 39). Tarmkryptskador (crypt disease) ses hos cirka 7 % av hundarna med PLE och kännetecknas av att intestinala kryptor blir utvidgade och cellfyllda. Förändringarna ses oftast i duodenum (5, 41, 43, 44). Andra sjukdomar som har associerats med PLE är neoplasi, infektiösa sjukdomar, magtarmparasiter och kronisk invagination (5, 10, 31).

Signalement

PLE kan drabba hundar i alla åldrar men syndromet tycks debutera något senare än andra former för enteropati (11, 28, 41). Det finns ingen könspredisposition men raser som rapporterats vara predisponerade för PLE är norsk lundehund, soft coated wheaten terrier (SCWT) och yorkshire terrier (4, 31, 36). Norsk lundehund har ofta en underliggande IL som orsakar proteinförlusten (4, 12). Bland SCWT har en

Yorkshire Terrier är en av de hundraser som är predisponerade för PLE.

ärftlig form av PLE rapporterats som dessutom kan ses samtidigt som proteinlosing nefropati (PLN). Patogenesen hos rasen är inte klarlagd men det antas vara en nedärvd immunregulatorisk störning i njurar och mag-tarmkanal (25). Hos yorkshire terrier kan PLE orsakas av IL, LPE och tarmkryptskador (36). Andra raser som frekvent rapporteras drabbas av PLE är basenji, bordercollie, rottweiler, schäfer och shar pei (5, 31).

Kliniska symtom

Kliniska symtom vid PLE är typiska för kronisk tunntarmssjukdom (5). Återkommande diarréer tillsammans med anorexi är vanliga symtom liksom kräkningar, viktnedgång och letargi. Typiska fynd vid klinisk undersökning är buksmärta, nedsatt hull och minskad muskelmassa (14, 19, 21, 25). Om hypoalbuminemin är kraftig kan även symtom relaterade till detta ses såsom ascites och pittingödem i extremiteter, skrotum och ansikte (5, 10, 25). Pleural effusion är ovanligt men kan resultera i symtom såsom dyspné och takypné (36).

Hyperkoagulabilitet är vanligt förekommande hos hundar med PLE, även efter klinisk respons på behandling (15). Orsaken är en kombination av systemisk inflammation, intestinal förlust av antitrombin III, hyperaggregation av tromobcyter och hyperfibrinogenemi. En potentiellt livshotande komplikation är därför tromboembolism, vanligast i lungorna. Risken är dock låg och studier rapporterar en frekvens på 6 %. Symtom på pulmonell tromboembolism är framförallt dyspné och takykardi men även plötslig död (5, 15, 17).

Diagnostik

Diagnostiken riktas först åt att bekräfta PLE och därefter åt att fastställa underliggande sjukdom. PLE kännetecknas av en långvarig moderat till svår hypoalbuminemi och median-serumalbuminkoncentrationen från publicerade studier är 15 g/L (5). Typiskt ses panhypoproteinemi men i vissa fall är globulinnivåerna normala (31). Även om hunden har symtom på tarmsjukdom bör andra orsaker till hypoalbuminemi uteslutas. Utöver PLE kan kronisk låg albuminnivå orsakas av PLN och leverinsufficiens. Kontroll av urinprotein/urinkreatininkvot (UPC) utesluter proteinförlust via njurarna och normal pre- och postprandial serum gallsyrekoncentration utesluter leverinsufficiens hos de flesta patienter (10, 31).

Klinisk patologi

Rutintester inkluderar biokemi och hematologi samt avföringsprov för att utesluta magtarmparasiter (10). Malabsorption och ökat läckage i tarmkanalen gör att hypokalcemi, hypomagnesemi och hypokolesterolemi är vanliga fynd. Låga serumnivåer av kobalamin (vitamin B12) är ett annat vanligt fynd eftersom långvariga och svåra skador i ileum bidrar till minskat upptag av vitaminkomplexet (2, 11, 19, 20, 21). Reaktiv hepatopati är vanligt vid tarmsjukdom och därför kan lindrigt förhöjda leverenzymer förväntas (11, 21, 31). Hyperkoagulabilitet kan diagnosticeras med en tromboelastografi (TEG) (15).

Ofta är diagnosticering av PLE okomplicerad men det kan förekomma fall då det finns tveksamheter om det faktiskt sker en proteinförlust via tarmen. Vid dessa tillfällen kan fekal α1-proteinase inhibitorkoncentration (α1-PI) mätas. α1-PI är en normal proteashämmare som kan förloras genom tarmen på samma sätt som albumin. Eftersom α1-PI storleksmässigt liknar albumin kan den användas som en markör för PLE (16, 27).

Bilddiagnostik

Ultraljud av magtarmkanalen är användbart för att välja metod för biopsitagning. Om fokala lesioner påvisas som inte kan nås endoskopiskt bör kirurgiska biopsier tas (10). Sonografiska förändringar är ofta framträdande vid PLE och typiska fynd är förtjockad tarmvägg med nedsatt lagerindelning i främst jujenum och duodenum (21, 26, 37). Även små hyperekogena fläckar (speckles) i mukosan är frekvent förekommande (37). Vid IL ses typiskt hyperekogena stråk i mukosan till följd av lymfkärlsdilatation (13, 18). I en studie av Gaschen *et al.* (2008) hade sonografiska hyperekogena stråk i jujenala mukosan en sensitivitet på 75 % och specificitet på 96 % för PLE (13). Mild till moderat mängd fri vätska (transudat) i abdomen är ett vanligt fynd vid PLE (13, 21, 36, 37).

Histopatologi

För att diagnosticera den underliggande sjukdomen vid PLE är histologisk bedömning av tarmbiopsier nödvändigt. Multipla biopsier rekommenderas från magsäck, duodenum, ileum och kolon (18, 31). Bioptering sker normalt via endoskopi såvida fokala förändringar inte påvisats sonografiskt (10). Vid endoskopiska biopsier kan förändringar i slemhinnan visualiseras och metoden är förenad med färre komplikationer och kortare narkostider än kirurgiska biopsier (18, 30). Makroskopiska förändringar ses framförallt i duodenum och ileum. Slemhinnan kan ha ett kullerstensutseende, vara erytematös, uppvisa ökad skörhet och innehålla vita fläckar som representerar

→

utvidgade lymfkärl (35, 37).

I en studie av Wennogle *et al.* (2017) uppvisade hundar med PLE högre andel atrofiska villi, epitelskador, uppsvällda kryptor samt utvidgade lymfkärl jämfört med normoalbuminemiska hundar med annan kronisk enteropati (41). I övrigt varierar de histologiska förändringarna beroende på underliggande sjukdom. LPE karakteriseras främst av en infiltration med lymfocyter och plasmaceller i lamina propria (6). Vid IL ses förutom vidgade intestinala lymfkärl ofta även samtidig infiltration av olika typer av inflammatoriska celler (21). Vid lipogranulomatös intestinal lymfangit är transmurala granulom innehållande flerkärniga jätteceller, neutrofiler och makrofager typiska fynd med samtidig lymfoplasmacytär infiltration av omgivande lymfvävnad (20, 24). Tarmkryptskador (crypt disease) karakteriseras av multipla uppsvällda cystiska kryptor i mukosan innehållande slem, nekrotiska epitelceller och ibland även inflammatoriska celler (43, 44).

Behandling

Val av behandling styrs av underliggande tarmsjukdom. Generellt är målet med behandlingen att förbättra symtombilden och normalisera albuminnivåerna. I dagsläget finns ingen konsensus rörande behandling av PLE men i de flesta publicerade studier kombineras diet med immunsupprimerande behandling (19, 28, 29, 30).

Diet

Hundar med PLE behöver få i sig tillräckligt med näring för att ersätta proteinförlusten (10). Rätt diet är essentiellt och eftersom IL är vanligt används ofta en fettbegränsad diet för att minska det lymfatiska trycket i tarmen genom reducerad fettabsorption (30, 31). Det finns flera kommersiella foder på marknaden med både hög smältbarhet och låg fetthalt. En del hundar responderar bäst på en hemlagad ultralow-fat-diet (ULFD) bestående av en del kokt kalkon- eller kycklingbröst och två delar potatis eller ris (28, 30). Eftersom detta inte är en näringsbalanserad diet krävs tillskott av mineraler och vitaminer vid långtidsanvändning (30). Vissa författare beskriver en initial utfodring med ULFD och därefter en successiv övergång till kommersiell diet när albuminnivån har normaliserats (28). Vid övervägande inflammatoriska förändringar förenat med IBD används istället ofta foder med en, för hunden, ny proteinkälla alternativt en hydrolyserad proteinkälla för att kontrollera den intestinala inflammationen (10, 30). Det är inte ovanligt att både IL och IBD föreligger och då är ett foder med både låg fetthalt och ny proteinkälla optimalt.

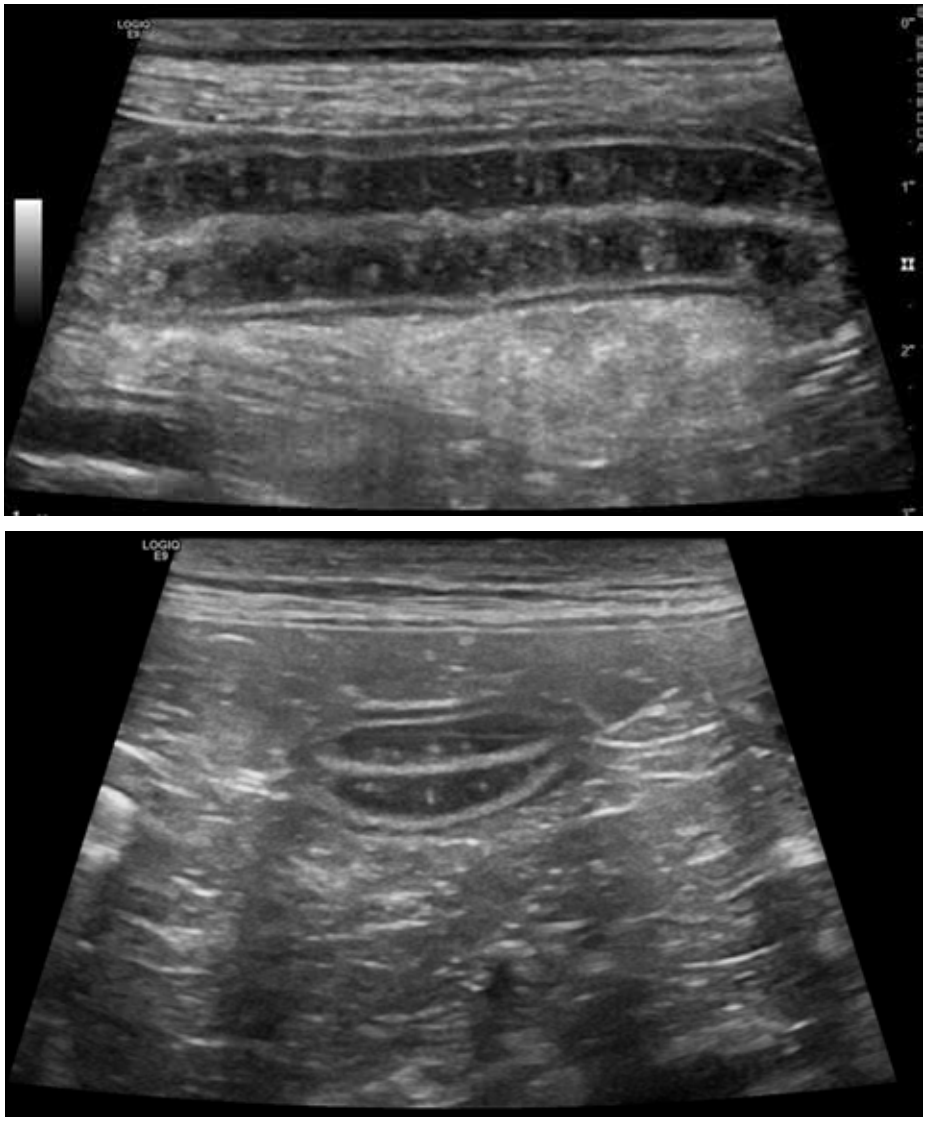

Hyperekogena stråk i mukosan till följd av lymfkärlsdilatation är ett vanligt sonografiskt fynd vid PLE.

Att använda sig av foderbyte som enda behandling vid PLE har blivit allt vanligare. Flera nyare studier visar att många hundar, framförallt av rasen yorkshire terrier men även hundar av andra raser, responderar på endast byte till ett foder med låg fetthalt (1, 34). Vidare förefaller yngre hundar och hundar med lägre sjukdomsaktivitet i större utsträckning respondera på endast foderbyte (28).

Immunsupprimerande läkemedel

Immunsupprimerande läkemedel används ofta vid behandling av PLE. Prednisolon är förstahandsval med startdos på 1–2 mg/kg/dag peroralt (8, 11, 35). Dosen trappas ner beroende på klinisk respons och nedtrappning görs först när albuminnivån har normaliserats. Dandrieux *et al.* (2013) beskriver en reduktion av dosen med 25–33 % varannan till var fjärde vecka fram tills lägsta effektiva dos uppnåtts (8).

I de fall behandlingsresponsen är otillräcklig kombineras ofta prednisolon med ett annat immunsupprimerande läkemedel. De immunsupprimerande läkemedel som beskrivs i litteraturen är ciklosporin, azatioprin och klorambucil varav ciklosporin är vanligast förekommande (3, 11, 35). I en mindre studie av Salavati Schmitz *et al.* (2019) var medianöverlevnaden vid behandling med endast prednisolon 85 dagar. När prednisolon kombinerades med antingen ciklosporin eller klorambucil var medianöverlevnaden i samma studie 166 dagar (35). I en annan mindre studie av Dandrieux *et al.* (2013) rapporterades en avsevärt förbättrad klinisk respons och överlevnad vid kombination av prednisolon och klorambucil jämfört med prednisolon och azatioprin. Vid studiens publikation var de flesta av hundarna behandlade med klorambucil fortsatt i livet och överlevnaden var 78 % (8).

Övrig behandling

Symtomatisk behandling är ofta

nödvändigt. Det kan vara indikerat att adressera illamående med antiemetika, buksmärta med analgetika, intestinal dysmobilitet med motilitetsfrämjande och anorexi med aptitstimulerande medel (5). Långvarig användning av probiotika med flertalet bakteriestammar rekommenderas för att stödja den intestinala mikrobiotan. Klinisk och histopatologisk signifikant effekt har setts vid användning av probiotikan Sivomixx som innehåller åtta olika bakteriestammar (33). Supplement av kobalamin eller folsyra ska tillföras vid påvisad brist (5). Om hunden är i ett hyperkoaguabelt tillstånd bör profylaktisk antitrombotisk medicinering initieras (5, 15).

Uppföljning

Monitorering av hundar med PLE bör ske kontinuerligt för att följa behandlingsresponsen. Albuminnivån bör överstiga 20 g/L inom två veckor, annars bör behandlingsstrategin korrigeras (28, 34, 35). Vid varje behandlingskorrigering bör albuminnivån följas för att upptäcka eventuell terapisvikt. Livslång monitorering är viktig vid PLE då risken för terapisvikt i ett senare skede kvarstår även hos stabila patienter (11, 19). Utöver albumin och protein bör kolesterol, kobalamin och folsyra följas var 6:e till 12:e månad då sjunkande nivåer kan tyda på en förvärring av sjukdomstillståndet. Även parametrar som kan indikera biverkningar av medicinering såsom leverenzymer, kreatinin, fruktosamin och hemogram bör kontrolleras (Linda Toresson, Evidensia Specialistdjursjukhuset Helsingborg, pers medd 2021).

Prognos

PLE är ett allvarligt tillstånd med mortalitet på över 50 % i publicerad litteratur. Överlevnadstiden varierar mellan olika artiklar och allt från en månad till över två år har rapporterats (5, 19). Många avlivas på grund av utebliven behandlingsrespons eller, mer sällan, avlider till följd av tromboembolism (11, 17, 19). Negativa prognostiska faktorer inkluderar kroppsvikt mellan 10 och 22 kg, kraftig hypoalbuminemi och svåra symtom (8, 11, 19, 29). Normalisering av symtom och albuminnivå inom 50 dagar är positiva prognostiska faktorer. Överlevnaden tycks inte skilja mellan hundar med underliggande IBD eller IL, däremot ses kortare överlevnad hos hundar med underliggande lymfom (29). Två nyare studier rapporterar om bättre överlevnad hos hundar som responderar på behandling med endast foderbyte (1, 28).

Diskussion

PLE är ett allvarligt sjukdomstillstånd och snabb och korrekt behandlingsstrategi anses många gånger avgörande för patientens kliniska respons och överlevnad. I dagsläget är det dock svårt att dra tillförlitliga slutsatser om sammanhang och riskfaktorer för PLE. Det finns flertalet publicerade artiklar om PLE men de är i regel mindre retrospektiva studier. Då definitionen av sjukdomstillståndet med hänsyn till graden av hypoalbuminemi varierar mellan olika studier (<20 g/L till <29 g/L) är det svårt att objektivt bedöma riskerna och prognos för djur med PLE i en klinisk situation. Även för behandling och prognos vid PLE får evidensgraden anses som låg då behandlingsstrategi och längd på uppföljning ofta varierar mellan de inkluderade hundarna i studierna.

Diagnostik av underliggande tillstånd som orsakar PLE är många gånger avgörande för hur hunden ska behandlas och baseras till stor del på den histopatologiska analysen. Vid allvarliga fall med grava symtom eller kraftig hypoalbuminemi är hunden ofta inte i skick att söva för bioptering och behandling med immunsupprimerande läkemedel initieras ofta direkt. Den immunsupprimerande behandlingen riskerar då maskera underliggande patologi såsom lymfom när histopatologi väl kan genomföras. Detta kan i sin tur leda till feldiagnosticering och därmed också fel terapi vilket i förlängningen kan påverka patientens prognos. I de fall då bioptering inte är möjligt eller önskvärd kan dock övrig diagnostik vägleda behandlingen. Då hyperekogena stråk i mukosan vid sonografisk undersökning har hög sensitivitet och specificitet för IL är ultraljud en viktig diagnostisk metod och kan tillsammans med övriga laboratoriefynd vara starkt vägledande vid diagnosticering av underliggande sjukdom (13).

På senare tid förespråkar flera författare foderbyte som enda behandling vid PLE eftersom ökad överlevnad har rapporterats (1, 28, 34). Att det framförallt är yngre hundar och hundar med milda symtom som responderar på endast foderbyte kan misstänkas bero på att dessa hundar har mindre uttalade förändringar i tarmen jämfört med hundar med mer fortskriden och allvarlig sjukdom såsom lymfom. Det finns i dagsläget ingen konsensus för när immunsupprimerande behandling kan avvaktas eller bör initieras vilket försvårar beslutstagandet för behandlande veterinär. Baserat på de studier som ändå finns tillgängliga kan slutsatser dras att hundar med milda symtom och albuminnivåer som överstiger 20 g/L inledningsvis kan behandlas med diet utan immunsupprimerande behandling. Om hundarna är allvarligt sjuka i sin PLE med kraftiga symtom eller om albuminnivån understiger 20 g/L bör diet och immunsupprimerande behandling med prednisolon kombineras.

Det finns vetenskapligt stöd för att tilläggsbehandling med ciklosporin eller klorambucil ökar överlevnaden jämfört med endast prednisolon (35). I en studie av Dandrieux *et al.* (2013) var överlevanden markant högre (78 %) vid kombination av prednisolon och klorambucil än vad som tidigare rapporterats för kombinationsterapi av prednisolon och ciklosporin (8). Klorambucil får därför i nuläget anses vara förstahandsval för tilläggsbehandling vid PLE om albuminnivån inte överstigit 20 g/L inom två veckor efter initierad prednisolonbehandling. Prospektiva studier med standardiserade utredningsförfarande och jämförande behandlingsprotokoll är önskvärt för att kunna skapa evidensbaserade riktlinjer.

För att motverka att hundar drabbas av PLE är avelsarbetet av yttersta vikt och för att kunna bromsa nedärvning av tarmsjuk-

Tabell 1: Initial dosering av immunsupprimerande läkemedel vid PLE.

Läkemedel	Startdos
Prednisolon	1–2 mg/kg PO q12–24h (2)
Ciklosporin	5 mg/kg PO q24h (3)
Azatioprin	2 mg/kg PO q24h (8)
Klorambucil	4–6 mg/m^2 PO q24h (8)

Tabell 2: Dosering av övriga läkemedel vid behandling av PLE.

Preparat	Indikation	Dosering
Maropitant	Antiemetika	2 mg/kg PO q24h (32)
Ondansetron	Antiemetika	0.5–1 mg/kg PO q12–24h (32)
Tramadol	Analgetika	2–5 mg/kg PO q8h (32)
Metoklopramid	Motilitetsfrämjande	0.25–0.5 mg/kg PO q12h (32)
Mirtazapin	Aptitstimulerande	1.1–1.3 mg/kg PO q24h (32)
Sivomixx®	Probiotika	1 påse/hund PO q24h (33)
Clopidogrel	Antikoagulantia	2–4 mg/kg PO q24h (32)

→

domar måste uppfödare till drabbade djur informeras. Uppfödare och rasklubbar har i sin tur en mycket viktig roll genom att ha tydliga riktlinjer för hur drabbade linjer ska hanteras.

Sammanfattning

Protein-losing enteropati (PLE) karaktäriseras av en kronisk proteinförlust via tarmkanalen sekundärt till en underliggande tarmsjukdom. Kronisk inflammatorisk enteropati och intestinal lymfangiektasi är de vanligaste orsakerna till PLE. Till de predisponerade raserna hör norsk lundehund, soft coated wheaten terrier och yorkshireterrier. Typiska symtom vid PLE är diarré, kräkningar, anorexi, viktnedgång och letargi. Moderat till svår hypoalbuminemi är karakteristiskt och övriga diagnostiska fynd är ospecifika för kronisk tarmsjukdom. Tarmbiopsi är nödvändigt för att diagnosticera underliggande sjukdom och för att rikta behandlingen. Evidensgraden för olika behandlingsalternativ vid PLE är låg. Traditionellt kombineras specialkost med immunsupprimerande läkemedel men senare studier förespråkar att det kan räcka med dietbyte vid milda sjukdomssymtom. Prognosen varierar beroende på symtomens svårighetsgrad och terapirespons. Mortaliteten för PLE är cirka 50 %.

Summary

Protein-losing enteropathy (PLE) is characterized by a loss of proteins via the gastrointestinal tract secondary to an underlying intestinal disease. Chronic inflammatory enteropathy and intestinal lymphangiectasia are the most common causes of PLE. Predisposed breeds are Norwegian Lundehund, Soft Coated Wheaten Terrier and Yorkshire Terrier. Symtoms of PLE include diarrhea, vomiting, anorexia, weight loss and lethargy. Moderate to severe hypoalbuminemia is characteristic and other diagnostic findings are nonspecific for chronic intestinal disease. Intestinal biopsies are necessary to diagnose the underlying disease and target treatment. Level of evidence for different treatment options is low. Typically, a special diet is combined with immunosuppressant's, although later studies propose dietary modification alone in case of mild disease. The prognosis varies depending on the severity of the disease and response to treatment. The mortality rate for PLE is approximately 50%. ■

ARTIKELNS REFERENSER

1. Allenspach K, Rizzo J, Jergens AE & Chang YM. Hypovitaminosis D is associated with negative outcome in dogs with protein losing enteropathy: a retrospective study of 43 cases. BMC Vet Res, 2017, 13, 96.
2. Allenspach K, Wieland B, Gröne A & Gaschen F. Chronic enteropathies in dogs: evaluation of risk factors for negative outcome. J Vet Intern Med, 2007, 21, 700–708.
3. Allenspach K, Rüfenacht S, Sauter S, Gröne A, Steffan J, Strehlau G & Gaschen F. Pharmacokinetics and clinical efficacy of cyclosporine treatment of dogs with steroid-refractory inflammatory bowel disease. J Vet Intern Med, 2006, 20, 239–244.
4. Berghoff N, Ruaux CG, Steiner JM &Williams DA. Gastroenteropathy in Norwegian Lundehunds. Compend Contin Educ Vet, 2007, 29, 456–65, 468–70.
5. Craven MD & Washabau RJ. Comparative pathophysiology and management of protein-losing enteropathy. J Vet Intern Med, 2019, 33, 383–402.
6. Craven M, Simpson JW, Ridyard AE & Chandler ML. Canine inflammatory bowel disease: retrospective analysis of diagnosis and outcome in 80 cases (1995–2002). J Small Anim Pract, 2004, 45, 336-342.
7. Dandrieux JR. Inflammatory bowel disease versus chronic enteropathy in dogs: are they one and the same? J Small Anim Pract, 2016, 57, 589–599.
8. Dandrieux JR, Noble PJ, Scase TJ, Cripps PJ & German AJ. Comparison of a chlorambucil-prednisolone combination with an azathioprine-prednisolone combination for treatment of chronic enteropathy with concurrent protein-losing enteropathy in dogs: 27 cases (2007–2010). J Am Vet Med Assoc, 2013, 242, 1705–1714.
9. De Souza HS & Fiocchi C. Immunopathogenesis of IBD: current state of the art. Nat Rev Gastroenterol Hepatol, 2016, 13, 13–27.
10. Dossin O & Lavoué R. Protein-losing enteropathies in dogs. Vet Clin North Am Small Anim Pract, 2011, 41, 399–418.
11. Equilino M, Théodoloz V, Gorgas D, Doherr MG, Heilmann RM, Suchodolski JS, Steiner JM & Burgener IA. Evaluation of serum biochemical marker concentrations and survival time in dogs with protein-losing enteropathy. J Am Vet Med Assoc, 2015, 246, 91–99.
12. Flesjå K & Yri T. Protein-losing enteropathy in the Lundehund. J Small Anim Pract, 1977, 18, 11–23.
13. Gaschen L, Kircher P, Stüssi A, Allenspach K, Gaschen F, Doherr M & Gröne A. Comparison of ultrasonographic findings with clinical activity index (CIBDAI) and diagnosis in dogs with chronic enteropathies. Vet Radiol Ultrasound, 2008, 49, 56–64.
14. Gianella P, Lotti U, Bellino C, Bresciani F, Cagnasso A, Fracassi F, D'angelo A & Pietra M. Clinicopathologic and prognostic factors in short- and long-term surviving dogs with protein-losing enteropathy. Schweiz Arch Tierheilkd, 2017, 159, 163–169.
15. Goodwin LV, Goggs R, Chan DL & Allenspach K. Hypercoagulability in dogs with protein-losing enteropathy. J Vet Intern Med, 2011, 25, 273-277.
16. Heilmann RM, Parnell NK, Grützner N, Mansell J, Berghoff N, Schellenberg S, Reusch CE, Suchodolski JS & Steiner JM. Serum and fecal canine α1-proteinase inhibitor concentrations reflect the severity of intestinal crypt abscesses and/or lacteal dilation in dogs. Vet J, 2016, 207, 131–139.
17. Jacinto AML, Ridyard AE, Aroch I, Watson PJ, Morrison LR, Chandler ML & Kuzi S. Thromboembolism in dogs with protein-losing enteropathy with non-neoplastic chronic small intestinal disease. J Am Anim Hosp Assoc, 2017, 53, 185–192.
18. Jergens AE, Willard MD & Allenspach K. Maximizing the diagnostic utility of endoscopic biopsy in dogs and cats with gastrointestinal disease. Vet J, 2016, 214, 50–60.
19. Kathrani A, Sánchez-Vizcaíno F & Hall EJ. Association of chronic enteropathy activity index, blood urea concentration, and risk of death in dogs with protein-losing enteropathy. J Vet Intern Med, 2019, 33, 536–543.
20. Kimmel SE, Waddell LS & Michel KE. Hypomagnesemia and hypocalcemia associated with protein-losing enteropathy in Yorkshire terriers: five cases (1992-1998). J Am Vet Med Assoc, 2000, 217, 703–706.
21. Kull PA, Hess RS, Craig LE, Saunders HM & Washabau RJ. Clinical, clinicopathologic, radiographic, and ultrasonographic characteristics of intestinal lymphangiectasia in dogs: 17 cases (1996-1998). J Am Vet Med Assoc, 2001, 219, 197–202.
22. Landsverk T & Gamlem H. Intestinal lymphangiectasia in the Lundehund. Scanning electron microscopy of intestinal mucosa. Acta Pathol Microbiol Immunol Scand A, 1984, 92, 353–362.
23. Larson RN, Ginn JA, Bell CM, Davis MJ & Foy DS. Duodenal endoscopic findings and histopathologic confirmation of intestinal lymphangiectasia in dogs. J Vet Intern Med, 2012, 26, 1087–92.
24. Lecoindre A, Lecoindre P, Cadoré JL, Chevallier M, Guerret S, Derré G, Mcdonough SP & Simpson KW. Focal intestinal lipogranulomatous lymphangitis in 10 dogs. J Small Anim Pract, 2016, 57, 465–71.
25. Littman MP, Dambach DM, Vaden SL & Giger U. Familial protein-losing enteropathy and protein-losing nephropathy in Soft Coated Wheaten Terriers: 222 cases (1983–1997). J Vet Intern Med, 2000, 14, 68–80.
26. Moser K, Mitze S, Teske E, von Bomhard W & Stockhaus C. Correlation of clinical, diagnostic and histopathological parameters in dogs with chronic lymphocytic-plasmacytic enteropathy. Tierarztl Prax Ausg K Kleintiere Heimtiere, 2018, 46, 15–20.
27. Murphy KF, German AJ, Ruaux CG, Steiner JM, Williams DA & Hall EJ. Fecal alpha1-proteinase inhibitor concentration in dogs with chronic gastrointestinal disease. Vet Clin Pathol, 2003, 32, 67–72.
28. Nagata N, Ohta H, Yokoyama N, Teoh YB, Nisa K, Sasaki N, Osuga T, Morishita K & Takiguchi M. Clinical characteristics of dogs with food-responsive protein-losing enteropathy. J Vet Intern Med, 2020, 34, 659–668.
29. Nakashima K, Hiyoshi S, Ohno K, Uchida K, Goto-Koshino Y, Maeda S, Mizutani N, Takeuchi A & Tsujimoto H. Prognostic factors in dogs with protein-losing enteropathy. Vet J, 2015, 205, 28–32.
30. Okanishi H, Yoshioka R, Kagawa Y & Watari T. The clinical efficacy of dietary fat restriction in treatment of dogs with intestinal lymphangiectasia. J Vet Intern Med, 2014, 28, 809-817.
31. Peterson PB & Willard MD. Protein-losing enteropathies. Vet Clin North Am Small Anim Pract, 2003, 33, 1061–1082.
32. Ramsey I (Red), BSAVA small animal formulary, part A: canine and feline, 9th edition, Gloucester, British Small Animal Veterinary Association, 2018, 90, 233–234, 252–253, 261–262, 282–283, 390–391
33. Rossi G, Pengo G, Caldin M, Palumbo Piccionello A, Steiner JM, Cohen ND, Jergens AE & Suchodolski JS. Comparison of microbiological, histological, and immunomodulatory parameters in response to treatment with either combination therapy with prednisone and metronidazole or probiotic VSL#3 strains in dogs with idiopathic inflammatory bowel disease. PLoS ONE, 2014, 9, 1–14.
34. Rudinsky AJ, Howard JP, Bishop MA, Sherding RG, Parker VJ & Gilor C. Dietary management of presumptive protein-losing enteropathy in Yorkshire terriers. J Small Anim Pract, 2017, 58, 103–108.
35. Salavati Schmitz S, Gow A, Bommer N, Morrison L & Mellanby R. Diagnostic features, treatment, and outcome of dogs with inflammatory protein-losing enteropathy. J Vet Intern Med, 2019, 33, 2005–2013.
36. Simmerson SM, Armstrong PJ, Wünschmann A, Jessen CR, Crews LJ & Washabau RJ. Clinical features, intestinal histopathology, and outcome in protein-losing enteropathy in Yorkshire Terrier dogs. J Vet Intern Med, 2014, 28, 331–337.
37. Sutherland-Smith J, Penninck DG, Keating JH & Webster CR. Ultrasonographic intestinal hyperechoic mucosal striations in dogs are associated with lacteal dilation. Vet Radiol Ultrasound, 2007, 48, 51–57.
38. Viviano KR. Update on immununosuppressive therapies for dogs and cats. Vet Clin North Am Small Anim Pract, 2013, 43, 1149-70.
39. Watson VE, Hobday MM & Durham AC. Focal intestinal lipogranulomatous lymphangitis in 6 dogs (2008-2011). J Vet Intern Med, 2014, 28, 48–51.
40. Wennogle SA, Priestnall SL, Suárez-Bonnet A, Soontararak S & Webb CB. Lymphatic endothelial cell immunohistochemical markers for evaluation of the intestinal lymphatic vasculature in dogs with chronic inflammatory enteropathy. J Vet Intern Med, 2019, 33, 1669–1676.
41. Wennogle SA, Priestnall SL & Webb CB. Histopathologic characteristics of intestinal biopsy samples from dogs with chronic inflammatory enteropathy with and without hypoalbuminemia. J Vet Intern Med, 2017, 31, 371–376.
42. Willard MD, Mansell J, Fosgate GT, Gualtieri M, Olivero D, Lecoindre P, Twedt DC, Collett MG, Day MJ, Hall EJ, Jergens AE, Simpson JW, Else RW & Washabau RJ. Effect of sample quality on the sensitivity of endoscopic biopsy for detecting gastric and duodenal lesions in dogs and cats. J Vet Intern Med, 2008, 22, 1084–1089.
43. Willard MD, Zenger E & Mansell JL. Protein-losing enteropathy associated with cystic mucoid changes in the intestinal crypts of two dogs. J Am Anim Hosp Assoc, 2003, 39, 187-191.
44. Willard MD, Helman G, Fradkin JM, Becker T, Brown RM, Lewis BC & Weeks BR. Intestinal crypt lesions associated with protein-losing enteropathy in the dog. J Vet Intern Med, 2000, 14, 298–307.