Resektion av alarvecken på stående häst
Intervju med Airina Kallmyr

Intervju: Linda Kante *Översättning:* Christophe Bujon

Kan du/ni berätta om projektet? Varför startades det här projektet? Hur utbrett är problemet - hur gör man idag?
Vi har börjat utföra alarvecksresektion på hästar stående på sedering. Alarveckskollaps är ett tillstånd i övre luftvägarna där alarvecken orsakar en förträngning av den nasala passagen och ökar turbulensen i luftvägarna, vilket kan leda till försämrad prestanda. I Norge har det visat sig att 11 procent av de varmblodstravare som undersökts för prestationssvikt knuten till de övre luftvägarna har denna diagnos (Strand et al., 2012).

Traditionellt utförs denna operation under allmän anestesi, och många snittar upp de riktiga näsborrarna för att nå alarvecken. Fler och fler operationer görs stående, både i övre luftvägarna och för andra problem. Genom att utföra denna operation stående medför en lägre risk för patienten, det är mindre invasivt, mer kostnadseffektivt och lättare att utföra. Alarvecksresektion på stående häst har tidigare beskrivits, men skillnaden är att vi har använt instrumentet LigaSure. Det liknar en sax och ligerar blodkärl genom kauterisering, samtidigt som man kan utföra vass dissektion. Detta gör operationen nästan blodfri, vilket ger en bra överblick och gör suturering överflödig - vilket krävs när man använder den traditionella operationstekniken.

Vilka är inblandade i projektet, vilka är ni?
Florent David - Specialist i kirurgi (Vet MB, MSc, Dipl. ECVS, Dipl. ACVSMR, ECVDI Assoc.) som för närvarande är chefskirurg på Equine Medical Center - Al Shaqab, Quatar, utför operationen på stående sederad häst med LigaSureTM instrument för första gången när han arbetade på Bjerke Dyrehospital i Oslo, assisterad av veterinärerna Marianne Øverlie, Therese Holm och undertecknad (Airina Kallmyr). Eftersom denna metod inte tidigare beskrivits började vi arbeta på en poster som skulle presenteras vid Nordic Equine Veterinary Conference (NEVC) i Bergen 2018. Efter presentationen kom vi i kontakt med veterinären Lars Olav Moen (BVetMed, CertES (Soft Tissue) MDNV , specialist på hästsjukdomar) och veterinär Ellen Margrethe Giving (CertAVP) på Romerike Hästklinik. De hade också testat samma operationsmetod med framgång, så nu arbetar vi för att sammanfatta alla operationsfallen till en gemensam publikation.

Varför valde du att arbeta som veterinär?
Jag är från Nordvestlandet i Norge och har alltid varit intresserad av hästar. Ända sedan jag var barn hade jag en önskan om att bli veterinär och att kunna arbeta med hästar ur ett medicinskt perspektiv. Jag var också mycket förtjust i biologi och kemi, så veterinäryrket blev ett naturligt val. Under studierna och även i på klinik utvecklades intresset vidare mot sportmedicin och kirurgi.

Hur har projektet tagits emot hittills - vilka reaktioner har ni fått?
Projektet presenterades vid en flashpresentation och postersession vid NEVC Bergen i februari 2018. Där fick vi positiv återkoppling från veterinärer från Norge och utomlands, som både var intresserade av att veta mer om tekniken och tyckte att den här nya tekniken var ett positivt framsteg. Vissa har frågat om man kan ta bort tillräckligt utan att öppna upp den yttre delen av näsborrarna, men vår erfarenhet är att vi får bort lika mycket som med den traditionella tekniken. Vi har mätt de alarveck som har tagits bort och vi har fått med 3-5 cm ventral conchae, vilket är liknande resultat som beskrivits med andra metoder.

Vad är förhoppningen gällande resultat? Vad hoppas du/ni nå fram till?
Publikation av fallserien - så att andra kirurger kan dra nytta av våra erfarenheter av denna kirurgiska teknik och därigenom ge ett bra alternativ till den traditionella operationsmetoden.

FOTO: ADOBE STOCK

Complete Resection of the Alar Folds in the Standing Horse

Airina Kallmyr[1], Marianne Øverlie[1], Therese Holm[2], Florent David[3]

[1]Bjerke Dyrehospital- En Rikstotoklinikk, Oslo, Norway, [2]Evidensia Lørenskog Dyreklinikk, Lørenskog, Norway, [3]Equine Veterinary Medical Center, Al Shaqab – a Member of Qatar Foundation, Doha, Qatar.

Introduction

- Alar folds (AF) collapse is a known cause for poor performance in equine athletes[1]
- Surgical excision of redundant/flaccid AF is the treatment of choice[1, 2]
  - Traditionally done under general anesthesia
- Objectives: To develop a minimally-invasive resection technique performed under standing sedation and local anesthesia (LA)
  - Lower risk, cost-efficient, shorter rehab time

Materials & Methods

- 4 Standardbred racehorses with URT noise and/or poor performance
- Dx: High speed exercise, presence of noise and vibration of the AF's, improved performance/noise after stitching AF to external nares temporarily
- **Surgery** (Fig. 1)
  - Sedation: Acepromazine & xylazine + detomidine
  - Local anesthesia (Fig. 1 A, B & C)
  - Bipolar electrosurgical energy: Curved, small-jaw, open sealer/divider LigaSure® device
  - Resection from rostral to caudal, both on dorsal and ventral border of AF (Fig. 1 D & E)

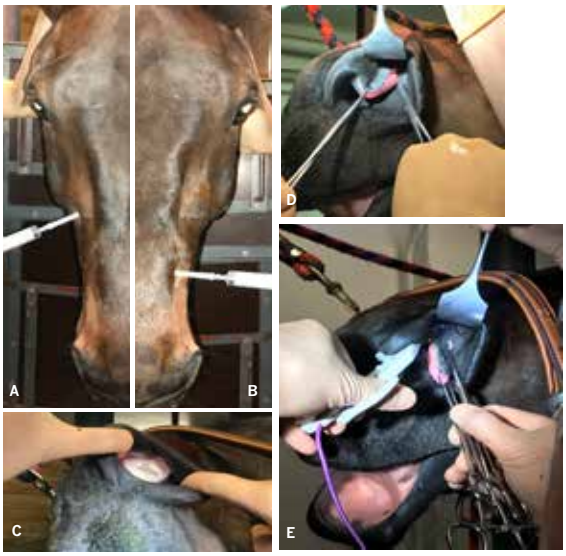

Fig. 1: A) Infra-orbital nerve block, right side. B) Nasal incisive angle block, left side. C) Local anesthetic-soaked nasal tampon, left nostril. D) Retractor and Allis tissue forceps held by an assistant to expose the redundant AF. E) AF transection using a curved small-jaw LigaSure® device.

Conclusion: Standing AF resection with LigaSure® device is a good alternative to traditional treatment options. Less invasive, low risk, cost efficient, and show good preliminary results.

Fig. 2: A) Ventral aspect of the resected AFs (rostral = bottom of the image). The forceps indicates the rostral aspect of the section of removed ventral conchal/AF cartilage. B) Left nostril at the end of surgery, bloodless.

Results

- Short surgical procedure (20-30 min)
  - Minimal to no bleeding (Fig. 1), well tolerated
- Complete resection of AFs, including 3-5cm of the ventral conchal cartilage achieved (Fig. 2)
- No intra- and post-op complications (Fig. 2 & 3)
- Significant improvement in performance with return to training/racing 4-6 weeks post-op in all cases

Fig. 3: A) Left nostril at 3 weeks post-surgery, after cleaning and crust removal. A finger in inserted in the false nostril (blue glove) and another finger elevates the nasal cartilage (chair glove) to expose the healing site. B) The same horse winning his first race a week later.

Discussion

- Complete resection of the AF using bipolar electrosurgical energy can be achieved standing, without incising through the external nares.
- Sedation and LA protocols provided good analgesia.
- Absence/limited blood loss with the LigaSure® device, no interference with wound healing observed.
- Preliminary results reported here compare favorably with Hawkins' study[2], where 71% of the horses post-surgery showed decrease in respiratory noise and improvement in exercise tolerance.
- Adding cases and long-term follow-up would provide stronger evidence to support this approach.

References

1. Schumacher J, *et al*. Diseases of the Nasal Cavities. In: McGorum BC, editor. In Equine Respiratory Medicine and Surgery. W.B. Saunders; 2007. 2. Strand E, *et al*. Relative prevalence of upper respiratory tract obstructive disorders in two breeds of harness racehorses (185 cases:1998-2006). EVJ 2012. 3. Hawkins JF, *et al*. Alar fold resection in horses: 24 cases (1979-1992). JAVMA 1995.