FALLBESKRIVNINGAR

Ultraljudsdiagnostik i ortopediska utredningar av häst

Hur använder ni ultraljudsdiagnostik i ert dagliga arbete? SVT ställde frågan till Izabella Granswed, veterinär på Mälaren Hästklinik, som här med hjälp av ett par fallbeskrivningar redogör för hur hon och kollegor väljer att använda ultraljud som ett viktigt komplement i arbetet med ortopediska utredningar.

Text: Izabella Granswed & Tove Särkinen
Bild & foto: Mälaren Hästklinik

Samtliga veterinärer som arbetar med ortopedi vid Mälaren Hästklinik är anslutna till The International Society of Equine Locomotor Pathology's (ISELP) utbildningsprogram och har ett gemensamt arbetssätt där man införlivar ultraljudsdiagnostik kontinuerligt under utredningsgången. Izabella Granswed berättar att man relativt snabbt jobbar upp en referensram för hur större delen av hästens kropp ser ut med ultraljud, inte bara böjsenorna. Man kan då använda sig av detta för att på ett mer effektivt sätt hältutreda och få en bild av hur hästens kropp ser ut på insidan. Det betyder dock inte att man släpper det traditionella sättet att hältutreda. En kombination av en noggrann klinisk undersökning, diagnostiska anestesier och bilddiagnostik är det man tillämpar. På kliniken har man även gemensamma utbildningsdagar där man hältutreder och undersöker hästar tillsammans. Det är ett steg i att utveckla och validera arbetet som görs med bland annat ultraljudsdiagnostiken.

Vid höga hältor och i områden där röntgen är svårt är ultraljud mycket användbart även på skelett. Även vid injektioner där man behöver ha stor precision för att komma rätt är ultraljudet till stor hjälp. Man gör en hel del ultraljudsguidade injektioner vilket ökar både patientsäkerheten och behandlingsresultaten då det går att se och följa att nålen och medicinen eller bedövningsmedlet hamnar på rätt ställe. Izabella Granswed vill även lyfta fram hur användbara dagens portabla ultraljud är vid ambulatoriskt arbete ute i stallarna.

Som vid allt arbete med bilddiagnostik gäller det naturligtvis att vara kritisk till sina fynd, alla fynd har inte klinisk betydelse och med dagens avancerade utrustning kan man se så mycket mer än vad man gjorde för bara 10–15 år sedan och här gäller det att kunna avgöra vad som är relevant och inte. Ett helhetsperspektiv måste som alltid tillämpas, alla fynd tas i beaktning och sammanfogas innan man kan ställa sin diagnos. Fallen i denna artikel är speciellt utvalda för att kunna visa skadan med hjälp av flera olika diagnostiska tekniker och där ultraljud har varit mycket användbart.

Mälaren Hästklinik

Mälaren Hästklinik har cirka 23 000 besök årligen varav majoriteten utgörs av ortopediska utredningar. Ett 60-tal medarbetare varav ett 20-tal veterinärer arbetar inom verksamheten som består av ett hästsjukhus med akutmottagning i Sigtuna samt kliniker i Hölö, Linköping, Vallentuna och på Runsten. De har också mottagningar i Eskilstuna och Västerås samt mobil verksamhet i Stockholm-Uppsalaområdet.

FALL 1: Halvblod med cystisk lesion i en knäled
En ett och ett halvt år gammal svensk halvblodshäst inkom till kliniken för utredning av en bakbenshälta. Hästen uppvisade vid initial undersökning hälta grad 1/5 på höger bak samt galla i mediala femorotibialleden. Med anledning av gallan valde man att gå vidare med ultraljudsundersökning vilken utfördes på böjt ben (se bild 1). Ultraljudsundersökning (bild 1.1) visar en cystaliknande lesion på mediala femurkondylen med tydlig insänkning i utlinjeringen av ben. På bilden kan man även se hyperekoiska områden i brosket i anslutning till cystan vilket representerar broskskador. En bedövning konfirmerade att den affekterade leden var orsak till hästens hälta. Med ledning av ultraljudsfynd och bedövning gick man vidare med röntgen. Röntgen (bild 1.2) visar en subkondral bendefekt omgiven av skleros på mediala femurkondylens belastningsyta. Cystiska förändringar kan även ses i proximala tibia. Efter konfirmerad diagnos beslutade man att gå vidare med kirurgisk behandling i form av artroskopi. Artroskopi (bild 1.3) visar cystan i femur snarlikt beskrivningen på ultraljudet. Kring cystan ses deformerat brosk. Cystan debriderades med shaver och kurett. Subkondralt ben mikrofrakturerades. Hästen blev trots behandlingar och operation inte ohalt och avlivades på grund av dålig prognos som ridhäst.

Bild 1. Ultraljud på bakben i flexion för att visualisera femurkondylerna.

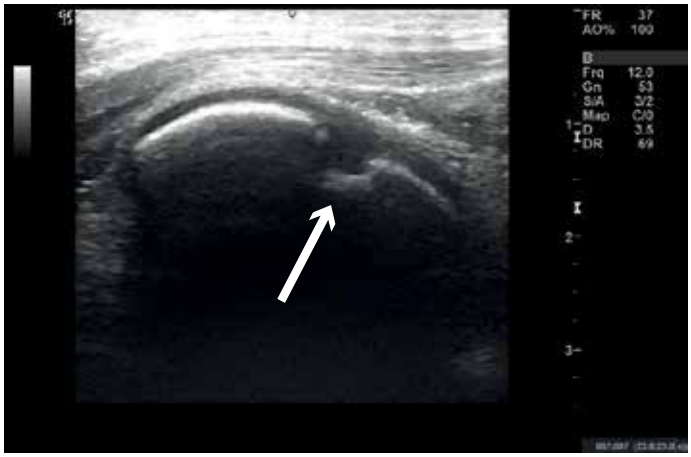

Fall 1, bild 1: Ultraljudsbild av mediala femurkondylen. Undersökningen görs med benet i flexad position. Pilen pekar på den vita linjen som representerar benet i mediala femur, det mörka området strax ovanför är broskets utlinjering.

Fall 1, bild 2: Röntgenbild av knäled höger bak (CaPrCrDi).

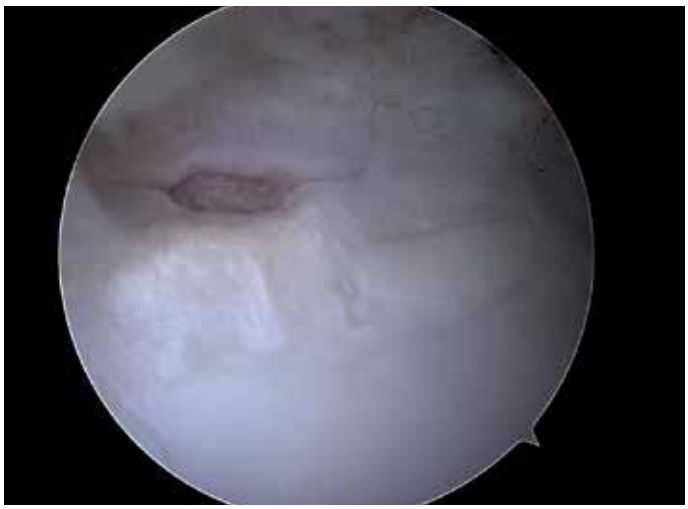

Fall 1, bild 3: Artroskopibild på cystan.

FORTSÄTTER PÅ NÄSTA SIDA ▸

FALL 2: Halvblod med cystisk lesion i en kotled

En 7 år gammal svensk halvblodshäst, ridskolehäst, inkom för vidare utredning av frambenshälta grad 1/5 lokaliserad till kotleden. Hästen var tidigare behandlad med intraartikulärt kortison utan effekt. Röntgen i standardprojektioner på kotled (LM, DP, DLPMO, DMPLO) hade utförts och var utan anmärkning.

Här valde man att gå vidare med ultraljudsundersökning av leden, och då med leden i flexion för att bättre visualisera belastningsytorna. Ultraljudsundersökning av den dorsala delen av kotleden i flexion (bild 2.1) visade en subkondral bendefekt och fibrillering av brosket på metacarpalbenets mediala kondyl. Kotleden röntgades därefter i flexad ”sky-projektion” (bild 2.2a) varpå defekten kunde anas. Artroskopi konfirmerade en cystisk lesion med fibrillerat brosk (bild 2.3a). Cystan debriderades med shaver och kurett och subkondralt ben mikrofrakturerades (bild 2.3b). Leden behandlades postoperativt med Interleukin-1 Receptor Antagonist Protein (IRAP). Hästen blev återställd och återgick till ridskoleverksamhet.

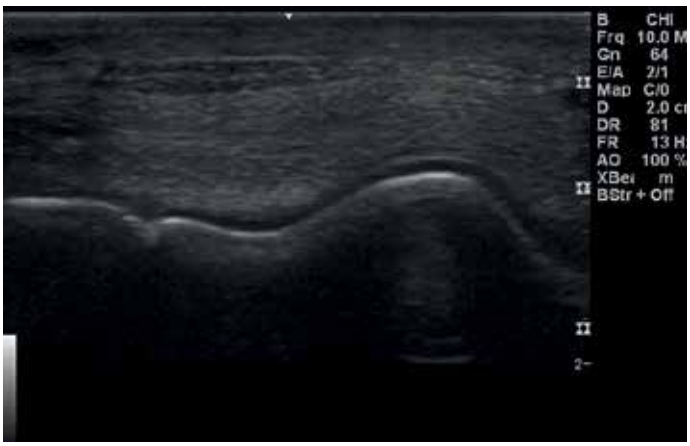

Fall 2, bild 1: Ultraljudsbild dorsalt ifrån med kotleden i flexion.

Fall 2, bild 2a: Röntgenbild kotled i sky-projektion.

Fall 2, bild 3a: Artroskopibild kotled mediala kondylen metacarpalben innan debridering.

Fall 2, bild 3b: Artroskopibild kotled mediala kondylen metalcarpalben efter debridering.

FALL 3: Fraktur Trochanter Tertius

En tretton år gammal halvblodshäst på grand prix-nivå i dressyr presenterades med akut bakbenshälta efter att ha blivit skrämd och ramlat på sidan i stallgången. Hästen undersöktes i stallet dagen efter olyckan och man kunde konstatera att den var belastningshalt och tydligt halt vid framförandet av höger bakben i skritt samt svullen över lårmuskulaturen. Nedre delen av benet var utan anmärkning, både vid klinisk undersökning och vid röntgenundersökning.

Ultraljud av ländrygg, bäcken, höftled och knäled var utan anmärkning. Ultraljud och palpation gjordes även av bäckenet via rektum, även denna undersökning var utan anmärkning. Vid ultraljud över femur (bild 3.1) sågs en fraktur på Trochanter tertius. Vid undersökningen jämförde man även med den friska sidan som var normal. Två veckor senare konfirmerades fyndet även med röntgen av benutskottet (bild 3.2) inne på kliniken. Hästen var efter en vecka ohalt i skritt och efter sex veckor ohalt i trav rakt fram. Man utarbetade ett rehabiliterings-program över nästkommande tre månader där man gradvis ökade belastning och träning. Hästen fick även övningar för att bibehålla rygg och bukmuskulatur utarbetade utav legitimerad sjukgymnast. Hästen var efter fem månader tillbaka i arbete och tränades normalt i dressyr.

Fall 3, bild 2: Röntgenbild Trochanter tertius där frakturlinjen visas med pil.

Fall 3, bild 1: Ultraljudsbild av frisk versus skadad Trochanter Tertius, där frakturlinjen är visad med pil. Den friska sidan ses som referens till vänster medan den högra bilden visar den frakturerade sidan.

FALL 4: Benfragment och artros i halskotpelare

En åtta år gammal hopphäst inkom för ridbarhetsutredning på grund av svårigheter att samla sig mellan hinder och framför allt att svänga höger. Vid undersökning visade sig hästen vara palpationsöm i nedre delen av halsen framför allt på höger sida som hästen också hade svårare att böja. Inga neurologiska symptom påvisades. Ultraljudsundersökning av halskotpelaren (bild 4.1) visade osteofyter i facettled C5-C6 samt C6-C7 på båda sidor, men mer uttalat på höger sida där man också misstänkte ett benfragment i C5-C6-regionen. Röntgen av halsen (bild 4.2) konfirmerade att ledutskotten i nedre delen av halsen var förstorade. Datortomografi (bild 4.3) konfirmerade artros i facettleder C5-C6, C6-C7, C7-T1 samt ett benfragment 0,8–1 cm stort i diameter, separerat från den caudodorsala delen av den högra caudala delen av facettled C5. Myelogram visade inte någon statisk kompression av ryggmärgskanalen. Hästen hade även en äldre/kronisk revbensfraktur på första revbenet och mild artros i costovertebralleden.

Hästen behandlades med kortison och senare IRAP via ultraljudsguidad injektion i halsens nedre leder. Den fick vila cirka tre månader från hoppning och rehabiliterades avseende problematiken med hjälp av olika stretchövningar för halsen och överlinjen som lades in i hästens dagliga rutin. Hästen tävlar idag på elitnivå i hoppning och fungerar bra. Den besöker nu regelbundet veterinär och fysioterapeut för att monitorera utvecklingen och hantera eventuell återkomst av smärtsymtom. •

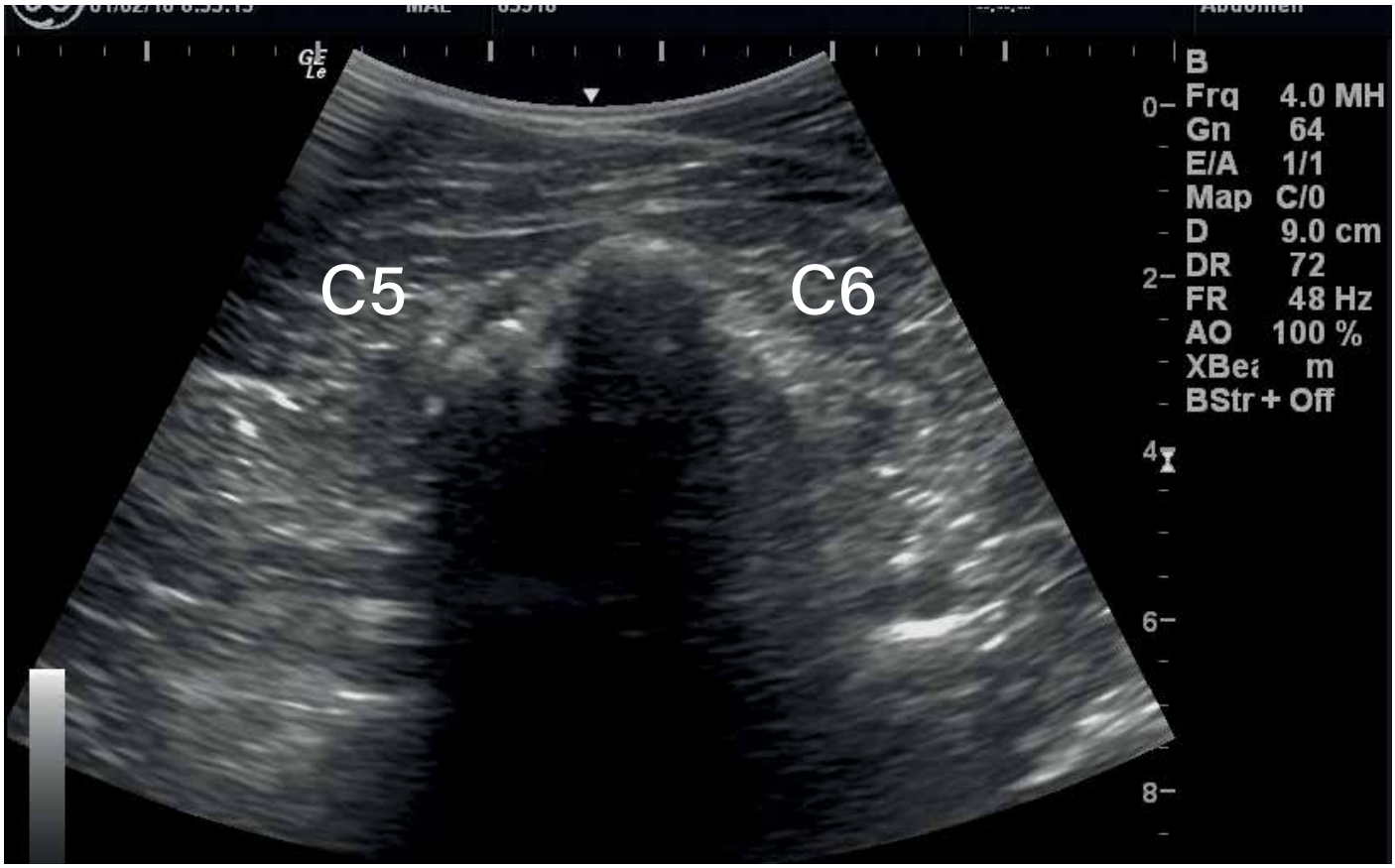

Fall 4, bild 1: Ultraljudsbild facettled C5-C6 höger sida hals där C5 med misstänkt fragmentering är längst till vänster i bild.

Fall 4, bild 2: Röntgenbild samma område.

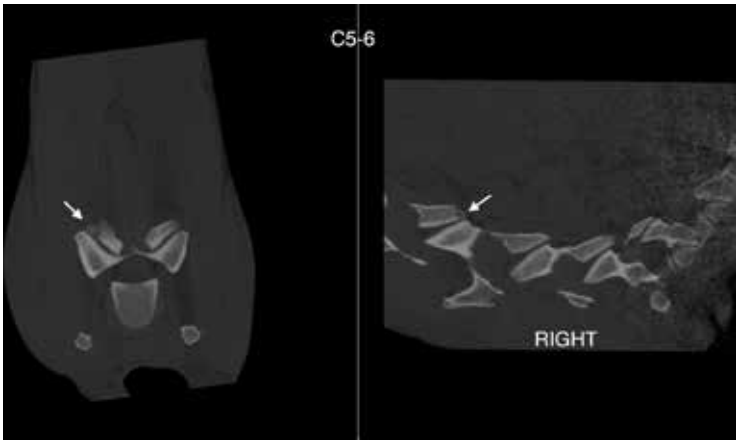

Fall 4, bild 3: Datortomografibild av samma område.