LITTERATURSTUDIE

Smältande hornhinnesår hos hund och katt och PACK-CXL som potentiell behandlingsmetod

FÖRFATTARE **KATARINAH JONZON,** ***LEG VETERINÄR***
HANDLEDARE **KATARINA VARJONEN,** ***LEG VETERINÄR, SPECIALIST I HUNDENS OCH KATTENS SJUKDOMAR, SPECIALIST I DERMATOLOGI, DIPL ECVD***

SAMMANFATTNING
Smältande hornhinnesår (keratomalaci) utvecklas som en följd av att en obalans mellan proteaser och proteashämmare i hornhinna och tårfilm har uppkommit (4, 6, 34). Detta uppstår vanligen som en komplikation av bakomliggande orsaker, exempelvis entropion, nedsatt känsel i hornhinnan, trauma eller nedsatt tårproduktion (39). Traditionellt har smältande hornhinnesår behandlats konservativt med proteas-hämmare såsom serum, etylendiamintetraättiksyra (EDTA), N-acetylcystein (NAC) (3) och antibiotika (4, 7, 26). Vid uteblivet behandlingssvar vid medicinsk behandling återstår kirurgi, då framför allt konjunktival lambå eller enukleation, vilka båda har negativ inverkan på synförmågan (13, 14, 22). Nyare behandlingsalternativ fokuserar på att snabbt och säkert stabilisera hornhinnan och bevara hornhinnans transparens (2). Forskning gällande transplantat av biomaterial och syntetiska antiproteaser har presenterats (10, 12, 17, 31). På humansidan har man sedan slutet av 1990-talet behandlat keratokonus (kupad och förtunnad hornhinna) och andra sjukdomar som gör hornhinnan instabil (ektasier) med collagen cross-linking (CXL) (19, 39, 40). Detta är en fotokemisk process där riboflavin katalyserar bildandet av kovalenta bindningar mellan kollagena fibrer i hornhinnans stroma under exponering i ultraviolett-A-ljus (UVA). Därmed ökar hornhinnans biomekaniska stabilitet (35 ,39 ,43). Utöver detta har UVA-strålningen dessutom en påvisad antimikrobiell effekt och bidrar till att neutralisera mikrober som potentiellt kan driva smältningen genom att utsöndra proteaser (37). Metoden är användbar inom veterinärmedicin för sin vävnadsstabiliserande förmåga och har potential att minska användandet av antibiotika (20).

INLEDNING
Smältande hornhinnesår innebär ett sår där hornhinnans stroma bryts ner enzymatiskt, av både endogena och exogena proteaser (4, 6, 34). Nedbrytningen av hornhinnan har ofta ett snabbt förlopp och perforation kan vara ett faktum inom 24 timmar (4). Det är därför av stor vikt att korrekt behandling insätts snarast. Denna litteraturstudie är avsedd att kort beskriva patogenesen, förekomst och diagnostik vid smältande hornhinnesår och att beskriva en inom humanmedicinen använd behandlingsmetod och diskutera dess användbarhet inom veterinärmedicinen.

LITTERATURÖVERSIKT
Bakgrund
Hornhinnans anatomi
Hornhinnan består ytterst av icke-keratiniserat epitel och dess basalmembran. Hornhinneepitelet består av 10–15 cellager (4). Den preokulära tårfilmen (PTF) räknas ibland som ett av hornhinnans lager, då den är intimt associerad med denna och dess funktion. Hornhinnans stroma är uppbyggt av kollagena fibriller, ordnade i lameller som löper längs med hornhinnans totala bredd. Mellan dessa finns hibernerande keratocyter insprängda. De kollagena fibrillerna och keratocyterna omges av extacellulärt matrix (ECM) bestående av kollagen, glukosaminoglykaner samt glykoproteiner. Descemets

FOTO: T. SJÖDAHL ESSÉN

Smältande ulcus hos hund.

membran angränsar till stromat och är endotelets elastiska basalmembran, endotelet utgör det innersta cellagret (28).

Tårfilm
Hornhinnan saknar blodförsörjning och är därför beroende av PTF för transport av syre, immunoglobuliner och andra proteiner, inflammatoriska celler, enzymer, tillväxtfaktorer och cytokiner till och från hornhinnan. I tårfilmen finns normalt enzymer (metalloproteaser MMP), som reglerar syntes, nedbrytning och remodulering av kollagen och ECM i hornhinnans stroma, liksom naturligt förekommande antibakteriella ämnen såsom lysozym, ß-lysin och lactoferrin.(4, 25, 28)

Patogenes vid smältning
Smältning kan uppstå då mängden proteaser överstiger funktionskapaciteten hos de hämmande mekanismerna i hornhinnan och i PTF. Vid stromal skada kan tårvätska

tränga in mellan de kollagena fibrillerna i stromat och bilda hornhinneödem. Med vätskan följer även neutrofiler och monocyter, vars funktion är att förhindra infektion samt att stimulera till läkning genom att utsöndra tillväxtfaktorer och MMP (38, 45). Smältning av hornhinnan kan även förekomma i ett sterilt sår (36, 39). Vid ett stort antal sönderfallande neutrofiler sker en överdriven frisättning av proteaser som kan förskjuta balansen mellan proteaser och de hämmande mekanismerna (22,28). Vid infektion med proteasutsöndrande bakterier eller svampar, särskilt *Pseudomonas* och *Aspergillus spp*, drivs obalansen ytterligare (22).

Incidens

Ingen incidens finns beskriven i litteraturen, men smältande hornhinnesår är vanligt förekommande på hund och katt (8). Brakycefala raser (både hundar och katter) är predisponerade då de är särskilt utsatta för traumaassocierade ögonskador på grund av sin anatomi (35). Brakycefala hundar representerade 66,6 % (74/111 hundar) i en studie baserad på komplicerade hornhinnesår, varav knappt hälften (51/114) av det totala antalet ögon i studien hade smältande hornhinnesår (10).

Diagnostik

En grundlig anamnes kan ge viktig information om predisponerande faktorer, bakomliggande sjukdomar, eventuella tidigare behandlingar och respons till dessa (25, 28).

Kliniska symtom omfattar okulär klåda, blefarospasm, konjunktival hyperemi, hornhinneödem samt ett ökat tårflöde (22, 39).

Vid misstanke om hornhinnesår bör hornhinnan utvärderas med hjälp biomikroskop eller med annan källa till fokalt ljus och förstoring (22). Diagnos av stromala defekter underlättas av infärgning med flourescein. Flourescein fäster i hornhinnans hydrofila stroma om det är blottat, och den flourescerande effekten förstärks i blått ljus. Flourescein fäster ej i epitel eller descemets membran då dessa strukturer är hydrofoba (28). Smältning (keratomalaci) är uppenbar makroskopiskt då stromat blir gelatinöst eller flytande och sårets kanter förlorar skärpa (15, 45).

CXL - fotokemisk behandling

Vad är CXL

Corneal collagen crosslinking (CXL) är i jämförelse med kirurgiska alternativ

FOTO: BJÖRN EKESTEN

CXL utförs på en häst.

→

(konjunktivallambå eller enukleation), en relativt icke-invasiv behandling. CXL är en fotokemisk metod som ger upphov till ett ökat antal kovalenta korsbindningar mellan de kollagena fibrillerna i stromat. Denna typ av korsbindning sker naturligt i hornhinnans stroma vid åldrande (11), men kan accelereras genom fotoaktivering av riboflavin (Vitamin B2) i ultraviolett A-strålning (UVA). Reaktionen genererar reaktiva syreradikaler (ROS) som reagerar med stromat och ökar antalet kovalenta bindningar mellan kollagena fibrer och fibriller (43).

Metodens utveckling

Metoden utvecklades under sent 1990-tal för att stabilisera hornhinnans stroma vid progressiva ektasier, såsom keratokonus. Keratokonus är en sjukdom som drabbar unga människor och innebär en progressiv synnedsättning då hornhinnan med tiden ändrar form och blir konformad. 2003 publicerades en klinisk pilotstudie som omfattade 23 ögon med varierande grad av progressiv keratokonus, vilka behandlades med CXL (44). I samtliga ögon avstannade progressionen. Sedan dess har försök gjorts att behandla sterila, smältande hornhinnesår (23), och ännu ett steg längre togs av ett svenskt forskarteam som studerade CXL som behandling vid bakteriell keratit (30). Resultatet visade att metoden har en antimikrobiell effekt och verkar på två av de vanligast förekommande isolaten i smältande hornhinnesår (*Staphylococcus spp* och *Pseudomonas spp*) (29). UV-ljus och ROS, som har bildats genom fotoaktivering av riboflavin, skadar genetiskt material (DNA och RNA) och cellmembran hos många mikrober och leder till att dessa dör genom apoptos eller att de ej längre kan föröka sig (9, 27). Detta är en effekt som man redan sedan tidigare nyttjat i hantering av blodprodukter för transfusion (9). En ytterligare positiv effekt är att bindningarna blockerar de kollagenolytiska proteasernas klyvningsställen i viss mån, varför metoden har flera egenskaper som talar för dess användbarhet för behandling av smältande sår (23). Termen *Photo-Activated Chromophore for Keratitis* (PACK-CXL) antogs i slutet av 2013 som term för att beskriva metoden vid behandling av infektiös keratit, för att särskilja från CXL vid behandling av progressiva ektasier (18).

Behandlingsprotokoll

Det ursprungliga protokollet för CXL (Dresdenprotokollet) utvecklades för att stabilisera stromat på så djup nivå som möjligt utan att skada endotellagret (40). Protokollets princip går ut på att avlägsna epitelet (epi-off CXL) för att tillåta maximal penetrans av riboflavin ner i stromat. Riboflavinlösning (0,1 % riboflavin i 20 % dextran) droppas under 30 minuter på blottat stroma. Slutpunkt för riboflavinbehandlingen är när riboflavinet kan ses i främre kammaren med hjälp av ett biomikroskop. Hornhinnan strålas därefter i UV-ljus (UVA) med våglängd 365 nm och med en ljusintensitet om 3 mW/cm^2 under 30 minuter. Detta motsvarar en total exponeringsdos om 5,4 J/cm^2. Under strålningen droppas ytterligare riboflavindroppar var 3–5:e minut. Riboflavin absorberar strålarna och agerar därmed som en sköld för de djupare strukturerna (descemets membran, endotel, lins, retina). De fotokemiska effekterna är mer uttalade i den främre delen av stromat, och minskar gradvis djupare ner i stromat (19, 40).

Modifierade protokoll

Olika protokoll har tagits fram i försök att optimera metoden. För att kunna behandla hornhinnor som är tunnare än de 400 µm, som Dresdenprotokollet kräver för att ej orsaka skada på djupare strukturer, kan hypo-osmolär riboflavinlösning användas. Hornhinnan svullnar och ökar därmed i tjocklek innan den utsätts för strålning (39, 40). För att minska negativa effekter såsom smärta, infektion och opacitet i hornhinnan efter behandling, har protokoll utvärderats för behandling av hornhinnor med intakt epitel (epi-on CXL). Dessa protokoll har dock visat sig ha betydligt sämre effekt än protokoll med avlägsnat epitel, dels på grund av att riboflavin är en stor molekyl som har svårt att ta sig förbi epitelets täta fogar, dels beroende på att en stor andel UV-ljus absorberas av epitelcellerna och därmed minskar dosen som når stromat (16). En hypo-osmolär riboflavinlösning möjliggör, förutom behandling av tunna hornhinnor, bättre penetrens genom intakta täta fogar mellan epitelcellerna (41). En annan metod som har studerats för att öka riboflavinets förmåga att penetrera epitellagret är genom att tillsätta en svag elektrisk ström (iontofores) (24), men metoden står sig dåligt i jämförelse med absorptionen av riboflavin vid avlägsnat epitel (5).

Accelererad CXL är ett annat modifierat protokoll, som grundar sig på reciprocitetslagen för fotokemiska system; exponering = ljusintensitet × tid. Ljusintensitet och behandlingstid kan justeras medan den totala exponeringsdosen fortsatt hålls till 5,4 J/cm^2. Teoretiskt borde alltså 3 mW/cm^2 x30 minuter =5,4 J/cm^2 ge samma effekt som 9 mW/cm^2 x10 minuter, 30 mW/cm^2 x 3 minuter och så vidare. Försök på både katter och hundar med ljusintensitet 30 mW/cm^2 och våglängd 370 nm under tre minuter gav en förkortad läkningstid och minskad smärta (13, 14).

PACK-CXL inom veterinärmedicin

PACK-CXL avser behandling av bakteriella keratiter till skillnad från CXL som enligt antagen definition från 2013 syftar att behandla progressiva ektasier (18). Ett flertal studier har presenterats från år 2013 och framåt. En mindre pilotstudie som omfattade tre hundar och tre katter (39) visade goda resultat vad gäller avstannande av smältning och läkning utan kirurgisk åtgärd. Famose (14) publicerade samma år en studie som omfattade åtta hundar som hade behandlats med ett accelererat protokoll, där samtliga individer läkte utan kirurgisk åtgärd. Samma författare upprepade protokollet på tio katter med liknande resultat (13). Komplikationer som har nämnts i dessa studier är kvarstående fibros, stromal pigmentering, sekvester (katt) och bullös keratopati. En mer omfattande icke-randomiserad kontrollstudie (N=49) på både katter och hundar utfördes mellan 2009–2012 av Pot et al (35). 19 av dessa ögon behandlades med PACK-CXL; man valde de djupare och större såren för denna grupp. Smältningen avstannade på 14 av dessa, de resterande fem krävde kirurgisk åtgärd. Vid uppföljning var såren generellt betydligt djupare i kontrollgruppen än de som hade behandlats med PACK-CXL. Metoden har även utvärderats på nio hästar med hornhinnesår, varav fyra med smältande hornhinnesår, där smältningen avstannade inom 24 timmar. Man kom fram till att metoden inte bara är användbar på häst, utan även genomförbar på stående (sederade) hästar (20). I en studie publicerad 2019 (21) jämförde Hellander-Edman et al behandling med PACK-CXL och medicinsk behandling med 12 hästar i vardera gruppen. Av de fyra hästarna (två i vardera gruppen) med smältande hornhinnesår hade smältning avstannat i båda grupperna inom 24 timmar. I de ögon som hade behandlats med PACL-CXL avstannade smältningen omedelbart, men då en av

Riboflavin.

FOTO: B. EKESTEN

Riboflavin appliceras i ett hästöga.

de två hästarna i PACK-CXL-gruppen initialt hade behandlats med antibiotika kunde inga slutsatser dras. Författarnas uppfattning är att PACK-CXL inte bör användas som monoterapi i infekterade, eller misstänkt infekterade hornhinnesår, utan bör kombineras med medicinsk behandling (antibiotika). PACK-CXL kan potentiellt ersätta antibiotikaprofylax i icke-infekterade hornhinnesår (21).

DISKUSSION

Under lång tid har det endast funnits ett begränsat antal behandlingsalternativ för att försöka stabilisera en smältande hornhinna. Prognos för bevarad syn vid behandling av smältande hornhinnesår beror till stor del på hur mycket stroma som har gått förlorat innan behandling sätts in, och att korrekt behandling med adekvat frekvens leder till att smältning avstannar.

PACK-CXL är ett attraktivt alternativ då metoden inte bara stabiliserar stromat och minskar aktivitet av proteaser, utan även verkar direkt på mikrober i såret. Tetracykliner föreslås i litteraturen (1, 2, 6, 7) som användbara proteashämmare men användning av dessa riskerar att driva utveckling av antibiotikaresistens. PACK-CXL har potentialen att minska användningen av antibiotika och vara till hjälp vid behandling av infektioner med antibiotikaresistenta bakterier. Fotoaktiverat riboflavin i kombination med UVA har bättre effekt mot *Staphylococcus aureus* och *Pseudomonas aeruginosa* än enbart UVA-strålning (33) men PACK-CXL har idag dålig antimikrobiell effekt vid djupa, stromala infektioner och svampinfektioner (31). Identifiering av andra kromoforer, med bättre penetrans i epitelet, skulle kunna förbättra den antimikrobiella effekten. Vidare bör olika kombinationer och kromoforkoncentrationer utvärderas, i kombination med accelererade protokoll, då en tidseffektiv behandling är av större vikt inom smådjurssjukvården än inom humanvården, där patienten inte kräver narkos. Utöver narkosbehovet, som är en uppenbar negativ faktor, behöver hornhinnan vara minst 400 nm djup för inte skada underliggande cellulära vävnader och strukturer. En frisk hornhinna hos hund är ungefär 600 nm djup (45). Hornhinnan mäts med *optical coherence tomography* (OCT) som ger en bild av hornhinnan i tvärsnitt. CXL-utrustningen samt förbrukningsmaterial (eg. riboflavinlösning) är kostsam och det finns endast en UV-lampa på marknaden som är framtagen för veterinärt bruk (Peschke PXL velvet 345). I Geneve pågår forskning för att ta fram en spaltlampa för CXL (36), förhoppningsvis är detta något som i framtiden kan göra metoden mer tillgänglig. Baserat på befintliga studier verkar behandlingen relativt säker ur ett risk/nytta-perspektiv, de

→

FOTO: T. SJÖDAHL ESSÉN

Bullös keratopati hos katt.

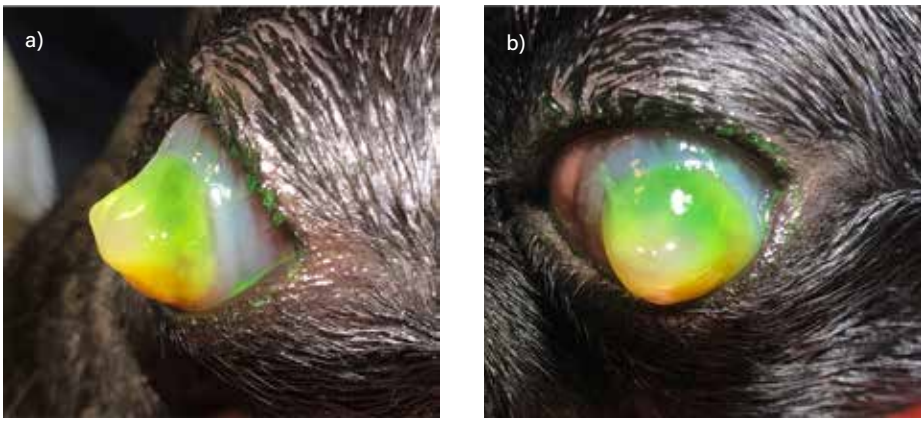

Figur 1. Smältande hornhinnesår på ung mopstik. Bild i profil (a) och framifrån (b). Djurägaren avböjde initialt kirurgisk åtgärd. Djuret stationärvårdades och intensiv medicinsk behandling sattes in. Ögat enukleerades efter två dagars medicinsk behandling.

risker som har diskuterats är att de epiteliala stamcellerna vid limbus riskerar att skadas av strålningen. För att skydda dessa celler är det viktigt att avskärmningen blir korrekt vilket kan vara svårt att uppnå med mobila enheter och kräver sövda patienter inom smådjurssjukvården för att minska risken för strålningsskador. Utöver skador på stamceller kan strålningen skada de keratocyter som finns mellan kollagen-lamellerna i hornhinnan. Studier har visat att keratocyterna i den främre delen av stromat dör i samband med CXL-behandling men att populationen av keratocyter gradvis återgår till det normala över tid (42–44). I dessa studier nämns inget om huruvida dessa keratocyters död förlänger den totala läknings-processen vid djupare defekter. En del komplikationer som har uppkommit efter behandling har även beskrivits: några katter utvecklade sekvester efter behandlingen och pigmentförändringar noterades hos mopsar. Dock kan varken sekvester eller pigmentförändringar relateras direkt till CXL-behandlingen utan kan ha uppkommit som en konsekvens av såret i sig. I många fall kvarstår även fibros. Det skulle vara intressant med en studie som syftade till att jämföra om det är någon skillnad vad gäller opacitet, utbredning och organisering av fibros mellan medicinsk behandling och CXL, något som Hellander-Edman et al (41) tar upp, men inte kan dra några slutsatser om, då detta ej omfattats av deras studie.

Baserat på publicerat material har PACK-CXL en given plats i behandling av smältande hornhinnesår hos hund och katt i en snar framtid. Metoden har potential att kunna bli standard som behandling av sterila smältande hornhinnesår hos hund och katt och som adjunktiv terapi i infekterade sår. För att möjliggöra detta krävs det att utrustningen blir mer tillgänglig, och att behandlingen är kostnadseffektiv. De UV-lampor och riboflavinlösningar som idag finns tillgängliga på marknaden är kostsamma. Vid behandling av smältande sår, oavsett behandlingsmodalitet, är tiden en stor utmaning då smältning har ett snabbt förlopp, kräver behandling som är skräddarsydd för varje patient samt noggrann monitorering. Prognosen är individuell och helt beroende av att smältningen avstannar.

SUMMARY

Melting keratitis is a condition in which an imbalance between protease and protease-inhibitors in the cornea and

precorneal tear film (PTF) develops (4, 6, 34). Melting keratitis usually occurs as a complication of predisposing factors such as entropion, decreased corneal sensation, trauma or tear film deficiencies (39). Melting keratitis has traditionally been treated conservatively with protease-inhibitors such as serum, ethylenediamine-tetraacetic acid (EDTA), N-acetylcysteine (NAC) (3) and antibiotics (4, 8, 26). If treatment fails, surgical options may be explored. Surgical options include conjunctival grafts and enucleation, both causing negative impact on visual ability (13, 14, 22). Novel treatments aim to rapidly and safely terminate corneal degradation, improve biomechanical stability of the stroma and preserve corneal transparency (2). Research on biological grafts has been presented, and synthetic protease-inhibitors have been developed (10, 12, 17, 31). Since the late 1990's, collagen cross-linking (CXL) has been used in human medicine to treat keratoconus and other disorders involving corneal matrix instability (ectasia) (19, 39, 40). CXL is a photochemical process in which exposing a riboflavin-saturated cornea to ultraviolet-A light (UVA) results in increased covalent binding between collagen fibers in the corneal stroma, thus increasing biomechanical stability (35 , 39, 43). There is an additional potential benefit from UVA-radiation due to its antimicrobial effect. Many microbes are known to secrete proteases that degrade the corneal stroma (37). CXL treatment could be a valuable option for treating melting keratitis in veterinary medicine due to its ability to increase corneal stability and its potential to reduce use of antibiotics (20). ■

ARTIKELNS REFERENSER

1. Alario AF, Pirie CG. Central corneal thickness measurements in normal dogs: A comparison between ultrasound pachymetry and optical coherence tomography. Vet Ophthalmol, 2014.
2. Austin A, Lietman T, Rose-Nussbaumer J. Update on the Management of Infectious Keratitis. Vol. 124, Ophthalmology. Elsevier Inc, 2017, 1678–89.
3. Berman MB. Collagenase inhibitors: rationale for their use in treating corneal ulceration. International Ophthalmology Clinics, 1975.
4. Brooks DE, Ollivier FJ. Matrix metalloproteinase inhibition in corneal ulceration. Vol. 34, Veterinary Clinics of North America - Small Animal Practice. 2004, 611–22.
5. Cassagne M, Laurent C, Rodrigues M, Galinier A, Spoerl E, Galiacy SD, m.fl. Iontophoresis Transcorneal Delivery Technique for Transepithelial Corneal Collagen Crosslinking With Riboflavin in a Rabbit Model. 2016, 57, 594–603.
6. Conway ED, Stiles J, Townsend WM, Weng HY. Evaluation of species differences and the effects of storage duration and temperature on the anticollagenase efficacy of canine, feline, and equine serum on in vitro corneal degradation. Am J Vet Res, 2015, 76(11), 989–95.
7. Conway ED, Stiles J, Townsend WM, Weng HY. Comparison of the in vitro anticollagenase efficacy of homologous serum and plasma on degradation of corneas of cats, dogs, and horses. Am J Vet Res, 2016, 77(6), 627–33.
8. Conway ED, Stiles J, Townsend WM, Weng HY. Comparison of the in vitro anticollagenase efficacy of homologous serum and plasma on degradation of corneas of cats, dogs, and horses. Am J Vet Res, 2016, 77(6), 627–33.
9. Corbin F. Pathogen inactivation of blood components: current status and introduction of an approach using riboflavin as a photosensitizer. International journal of hematology, 2002.
10. Costa D, Leiva M, Sanz F, Espejo V, Esteban J, Vergara J, m.fl. A multicenter retrospective study on cryopreserved amniotic membrane transplantation for the treatment of complicated corneal ulcers in the dog. Vet Ophthalmol, 2019.
11. Daxer A, Misof K, Grabnerj B, Ettl A, Fratzl P. Collagen fibrils in the human corneal stroma: structure and aging. Vol. 39, 644 Reports IOVS, 1998.
12. Dulaurent T, Azoulay T, Goulle F, Dulaurent A, Mentek M, Peiffer RL, m.fl. Use of bovine pericardium (Tutopatch®) graft for surgical repair of deep melting corneal ulcers in dogs and corneal sequestra in cats. Vet Ophthalmol, 2014.
13. Famose F. Evaluation of accelerated collagen cross-linking for the treatment of melting keratitis in ten cats. Vet Ophthalmol, 2015.
14. Famose F. Evaluation of accelerated collagen cross-linking for the treatment of melting keratitis in eight dogs. Vet Ophthalmol, 2014, 17(5), 358–67.
15. Fini ME, Cook JR, Mohan R. Proteolytic mechanisms in corneal ulceration and repair. I: Archives of Dermatological Research, Supplement, Springer Verlag, 1998.
16. Gallhoefer NS, Spiess BM, Guscetti F, Hilbe M, Hartnack S, Hafezi F, m.fl. Penetration depth of corneal cross-linking with riboflavin and UV-A (CXL) in horses and rabbits. Vet Ophthalmol, 2016, 19(4).
17. Goulle F. Use of porcine small intestinal submucosa for corneal reconstruction in dogs and cats: 106 cases. J Small Anim Pract, 2012, 53(1), 34–43.
18. Hafezi F, Bradley Randleman J. PACK-CXL: Defining CXL for infectious keratitis. Journal of Refractive Surgery, 2014.
19. Hammer A, Richoz O, Arba Mosquera S, Tabibian D, Hoogewoud F, Hafezi F. Corneal biomechanical properties at different corneal cross-linking (CXL) irradiances. 2014, 55, 2881–4.
20. Hellander-Edman A, Makdoumi K, Mortensen J, Ekesten B. Corneal cross-linking in 9 horses with ulcerative keratitis. BMC Vet Res, 2013.
21. Hellander Edman A, Ström L, Ekesten B. Corneal cross-linking (CXL)—A clinical study to evaluate CXL as a treatment in comparison with medical treatment for ulcerative keratitis in horses. Vol. 22, Veterinary Ophthalmology, 2019.
22. Ion L, Ionascu I, Birtoiu A. Melting Keratitis in Dogs and Cats. Agric Agric Sci Procedia, 2015, 6, 342–9.
23. Iseli HP, Thiel MA, Hafezi F, Kampmeier J, Seiler T. Ultraviolet a/riboflavin corneal cross-linking for infectious keratitis associated with corneal melts. Cornea, 2008.
24. Jia H-Z, Peng X-J. Efficacy of iontophoresis-assisted epithelium-on corneal cross-linking for keratoconus. Int J Ophthalmol, 2018.
25. Kern TJ. Ulcerative Keratitis. Vet Clin North Am Small Anim Pract,1990, 20 (3), 643–66.
26. Kimmitt BA, Moore GE, Stiles J. Comparison of the efficacy of various concentrations and combinations of serum, ethylenediaminetetraacetic acid, tetracycline, doxycycline, minocycline, and n-acetylcysteine for inhibition of collagenase activity in an in vitro corneal degradation model. Am J Vet Res, 2018.
27. Kumar V, Lockerbie O, Keil SD, Ruane PH, Platz MS, Martin CB, m.fl. Riboflavin and UV-Light based pathogen reduction: extent and consequence of DNA damage at the molecular level. Photochem Photobiol, 2004, 80 (1), 15.
28. Maggs DJ, Miller PE, Ofri R. Slatter's fundamentals of veterinary ophtamology. Edition 5, Saunders, 2013, 184-186, 166-167, 66-67, 79, 96-98.
29. Makdoumi K, Bäckman A, Mortensen J, Crafoord S. Evaluation of antibacterial efficacy of photo-activated riboflavin using ultraviolet light (UVA). Graefe's Arch Clin Exp Ophthalmol, 2010.
30. Makdoumi K, Mortensen J, Sorkhabi O, Malmvall BE, Crafoord S. UVA-riboflavin photochemical therapy of bacterial keratitis: A pilot study. Graefe's Arch Clin Exp Ophthalmol, 2012.
31. Mannis MJ. The use of antimicrobial peptides in ophthalmology: An experimental study in corneal preservation and the management of bacterial keratitis. Trans Am Ophthalmol Soc, 2002, 100, 243–71.
32. Mazzotta C, Traversi C, Baiocchi S, Caporossi O, Bovone C, Sparano MC, m.fl. Corneal healing after riboflavin ultraviolet-A collagen cross-linking determined by confocal laser scanning microscopy in vivo: early and late modifications. Am J Ophthalmol, 2008.
33. Mencucci R, Marini M, Paladini I, Sarchielli E, Sgambati E, Menchini U, m.fl. Effects of riboflavin/UVA corneal cross-linking on keratocytes and collagen fibres in human cornea. Clin Exp Ophthalmol, 2010.
34. Ollivier FJ, Gilger BC, Barrie KP, Kallberg ME, Plummer CE, O'Reilly S, m.fl. Proteinases of the cornea and preocular tear film. Vet Ophthalmol, 2007, 10 (4), 199–206.
35. Pot SA, Gallhöfer NS, Matheis FL, Voelter-Ratson K, Hafezi F, Spiess BM. Corneal collagen cross-linking as treatment for infectious and noninfectious corneal melting in cats and dogs: Results of a prospective, nonrandomized, controlled trial. Vet Ophthalmol, 2014.
36. Rigas B, Huang W, Honkanen R. NSAID-induced corneal melt: Clinical importance, pathogenesis, and risk mitigation. Surv Ophthalmol, 2019.
37. Schrier A, Greebel G, Attia H, Trokel S, Smith EF. In vitro antimicrobial efficacy of riboflavin and ultraviolet light on Staphylococcus aureus, methicillin-resistant Staphylococcus aureus, and Pseudomonas aeruginosa. Journal of Refractive Surgery, SLACK Incorporated, 2009.
38. Smith VA, Rishmawi H, Hussein H, Easty DL. Tear film MMP accumulation and corneal disease. Br J Ophthalmol, 2001, 85 (2), 147–53.
39. Spiess BM, Pot SA, Florin M, Hafezi F. Corneal collagen cross-linking (CXL) for the treatment of melting keratitis in cats and dogs: A pilot study. Vet Ophthalmol, 2014, 17(1), 1–11.
40. Tabibian D, Mazzotta C, Hafezi F. PACK-CXL: Corneal cross-linking in infectious keratitis. Eye Vis, 2016.
41. Vinciguerra R, Rosetta P, Romano MR, Azzolini C, Vinciguerra P. Treatment of refractory infectious keratitis with corneal collagen cross-linking window absorption. Vol. 32, Cornea, 2013.
42. Wollensak G, Iomdina E, Dittert DD, Herbst H. Wound healing in the rabbit cornea after corneal collagen cross-linking with riboflavin and UVA. Cornea, 2007.
43. Wollensak G, Redl B. Gel electrophoretic analysis of corneal collagen after photodynamic cross-linking treatment. Cornea, 2008.
44. Wollensak G, Spoerl E, Seiler T. Riboflavin/ultraviolet-A-induced collagen crosslinking for the treatment of keratoconus. Am J Ophthalmol, 2003.
45. Wong TTL, Sethi C, Daniels JT, Limb GA, Murphy G, Khaw PT. Matrix metalloproteinases in disease and repair processes in the anterior segment. Survey of Ophthalmology, 2002.