GRANSKAD ARTIKEL

LITTERATURSTUDIE

KATARAKT HOS KATT

FÖRFATTARE:

Louise Lindberg
Leg. Veterinär
Anicura Norsholms Djursjukhus

HANDLEDARE:

Annika Appelqvist
Leg. Veterinär, Specialist i Hundens och Kattens sjukdomar
Auktoriserad Ögonlysare, Anicura Norsholms Djursjukhus

Katarakt är en grumling av linsen i ögat. Den kan leda till blindhet och ha en negativ inverkan på livskvaliteten. Katarakt kan även ge upphov till intraokulära följdsjukdomar som kan orsaka smärta och obehag samt försämra synen ytterligare.

Katarakt hos katt är en utmaning både vad gäller att utröna orsaken till att den uppkommit men även vad gäller behandling. Orsakerna till katarakt hos katt kan vara många. Allt från gener till miljön de lever i samt sjukdomar och trauman spelar in. Det finns i dagsläget ingen medicinsk behandling för katarakt hos katt, men kirurgi är en möjlighet. Medicinsk behandling riktas mot att behandla underliggande sjukdomar samt de följdsjukdomar som katarakten kan ge.

Katarakt hos katt är ett ovanligt tillstånd jämfört med katarakt hos hund (11, 22, 26). Flera studier har dock visat att katarakt hos katt kan vara mer utbrett än man tidigare trott. I en studie från Storbritannien år 2006 hittade man katarakt hos 50 % av de undersökta katterna. Medelålder vid diagnos var 12,7 år (26). I en studie av katarakt hos bengaler i Frankrike, utförd 2014–2016, hittades katarakt hos 45 % av de undersökta djuren. Ålder på de drabbade individerna var 3 månader – 9,6 år, med en median på 1,9 år (5).

Målet med detta arbete är att ge en översikt över vad katarakt är, möjliga orsaker till utveckling av katarakt hos katt samt behandling och prognos för detta tillstånd.

Linsens anatomi och funktion

Linsen i ögat är en sfärisk struktur. Den består ytterst av en kapsel uppbyggd av basalmembran. Basalmembranet utvecklas från ett epitel som sitter på insidan av kapselns framsida. Innanför kapseln finns linsens bark som består av linsfibrer. Linsfibrerna bildas från epitelceller längs med linsekvatorn, de sträcker ut sig längs insidan av den främre linskapseln samt bakåt längs insidan av den bakre linskapseln. Dessa långa celler, eller fibrer, fäster sedan i den bakre och den främre polen av linsen och bildar Y-suturerna. Den anteriöra y-suturen liknar ett Y och den posteriöra y-suturen liknar ett omvänt Y när man ser på linsen framifrån. Nya linsfibrer bildas genom individens hela liv. De nyast bildade fibrerna är längst ut och de äldsta är in mot linsens kärna. Allt eftersom linsfibrerna åldras och dör blir de i stället en del av linsens kärna. Kärnan finns i centrum av linsen. Hos unga djur är kärnan liten och mjuk. Hos äldre djur blir kärnan större och mer fast allt eftersom fler och fler linsfibrer läggs till. Linsen är upphängd längs med linsekvatorn i zonulära ligament som i sin tur sitter fast i ciliarkroppen. Linsen ligger bakom iris och stöds posteriört av glaskroppen (19).

Linsen är genomskinlig delvis tack vare att den innehåller mycket vatten, 60–75 % av linsen utgörs av vatten. Linsens genomskinlighet beror även på den lamellära strukturen av linsfibrerna, en slät kapsel, jämnt epitelcellslager samt en hög andel lösliga proteiner i linsen. Linsen är kroppens mest proteinrika vävnad, med 35 % proteininnehåll. Eftersom

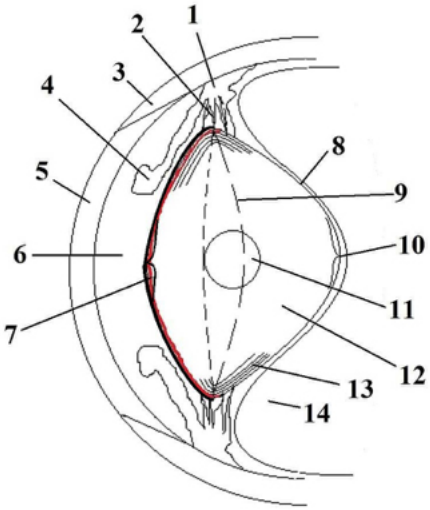

Figur 4 1, schematisk skiss över linsens placering i ögat. 1) ciliarkropp 2) zonulära ligament 3) sclera 4) iris 5) cornea 6) kammarvätska, främre ögonkammare 7) främre linskapsel med linsepitel 8) bakre linskapsel 9) linsekvator 10) bakre Y-sutur 11) linsens kärna 12) linsens bark 13) linsfibrer 14) glaskropp.

Brittiskt korthår, 1 år,
nukleär katarakt, troligtvis ärftlig.

linsen saknar blodkärl är den beroende av kammarvätskan, och till viss del glaskroppen, för att få sitt behov av syre och glukos tillgodosett (19). Se figur 4–1 för en schematisk skiss av linsens uppbyggnad och placering i ögat.

Linsen spelar en stor roll för att bryta och fokusera ljuset på näthinnan och har därför en stor betydelse för synskärpan. När linsen åldras och kärnan blir allt mer fast och tät försämras linsens förmåga att bryta ljuset. Hos människor leder detta till långsynthet, presbyopi, som gör det svårt att fokusera på föremål nära ögonen. Den naturliga åldersförändringen av linsens kärna kallas nukleär skleros och ger ett grå-blått dimmigt utseende av linsen hos äldre djur. Detta ger inte upphov till blindhet och ska inte förväxlas med katarakt (19).

Katarakt

Katarakt är en förtätning, eller grumling, av ögats lins. Den drabbar linsens kärna och/eller bark, även kapseln kan vara involverad (19). Den kan vara ärftlig, medfödd, eller förvärvad (1, 8, 9, 11, 12, 14, 16, 19, 22, 26).

Ärftliga och medfödda katarakter

Utvecklingen av ögat och linsen sker tidigt i embryogenesen, redan på gestationsdag 17 kan man påvisa linsen hos kattfoster (15). Ärftliga och medfödda katarakter är ovanliga hos katt (11, 22).

Medfödda katarakter kan komma som en följd av ofullständig tillbakabildning av vävnad som hör till fosterstadiet. Andra defekter som kan ge katarakt är bl.a. konformad lins, för liten lins (mikrophaki) samt för litet öga (mikrooftalmos) (2, 25).

Katarakt med misstänkt ärftlig bakgrund har bl.a. rapporterats hos Bengaler i Frankrike. Då påvisades katarakt hos 45 % av de undersökta djuren. Man kunde inte påvisa någon könspredisposition. Ärftligheten föreslogs följa ett autosomalt recessivt mönster, men detta kunde inte fastställas med säkerhet. Katarakterna var av nukleär och subkapsulär form, de flesta bilaterala, symmetriska och icke progressiva. De drabbade katterna var mellan 3 mån och 9,6 år gamla och medianåldern var 1,9 år vid diagnos (5). Katarakt kos Bengaler har även rapporterats tidigare. Då sågs bilaterala nukleära och perinukleära katarakter av varierande typ hos elva katter i åldern 3 månader till 3,5 år (8). Katarakt med misstänkt ärftlig bakgrund finns även beskrivet hos Perser, Himalayan, Russian Blue, Brittiskt korthår och Birma (5, 11). Hos Russian Blue har man i en studie sett katarakt hos 44 av 66 undersökta katter. Katarakten var av varierande svårighetsgrad och drabbade katter i åldern 3 månader till 14 år. Den dominerande typen var en liten triangulär katarakt i bakre delen av kärnan och främre delen av den bakre barken, men även mer utbredda förändringar sågs hos ett fåtal katter. Även här föreslogs en autosomalt recessiv ärftlighet (12).

Katarakt med misstänkt ärftlig bakgrund förekommer även hos vilda kattdjur. Hos angolanska lejon på zoon i Tyskland har misstänkt ärftlig katarakt påvisats (14).

Förvärvad katarakt

Hos katt är förvärvad katarakt vanligare än medfödd och ärftlig. En vanlig orsak till förvärvad katarakt är uveit

FORTSÄTTER PÅ NÄSTA SIDA ▸

som följd av trauma, sjukdom och ålderdom. Katarakt på grund av metaboliska, nutritionella eller toxiska orsaker är mer ovanliga (22). Progressiv retinal atrofi (PRA) hos katt orsakar dock inte katarakt, vilket det kan göra hos t.ex. hund (11).

Under-/felnäring

Katarakt hos kattungar kan uppstå som följd av under- eller felnäring (9, 16). Detta har även visats hos andra arter, bl.a. hund (17). Hos människor har man kunnat visa signifikant minskade nivåer av karnosin (en histidin-innehållande dipeptid) i linser med katarakt, jämfört med friska linser (1). För låg nivå av aminosyrorna histidin och arginin kan bidra till uppkomsten av katarakt hos kattungar (9,16). I en studie undersöktes hur mängden histidin i kattmat påverkar kattungars utveckling. Katterna fick dieter med identiskt innehåll, bortsett från innehållet av histidin. Två katter i grupper med lågt innehåll av histidin i dieten utvecklade bilateral kortikal katarakt. I grupperna med högst innehåll av histidin var det ingen som utvecklade katarakt (16).

I en fallstudie beskrivs utbredd bilateral kortikal katarakt hos en kattunge som fötts upp på mjölkersättning innehållande ett lågt innehåll av arginin. Katarakten hos denna kattunge var reversibel. Dieten ändrades och 12 veckor senare var katarakten borta. Det finns även rapporterat andra fall där mjölkersättningsuppfödda kattungar utvecklat katarakt, som efter diagnos har reverserats med hjälp av foderbyte (9). Katarakt som uppkommit pga. felnäring karakteriseras av ett fjäderliknande utseende, vakuolisering av den bakre Y-suturen, samt diffusa oklarheter i främre och bakre kapseln (9, 20).

Trauma

Okulära trauman orsakade av en kattklo eller annan främmande kropp är vanligt (6, 13, 25). Denna typ av trauma ger ofta upphov till en aggressiv uveit med sekundärt glaukom, bakteriell infektion i ögat och katarakt. Den viktigaste prognostiska faktorn för att återfå en god syn är en snabbt insatt korrekt behandling (13).

Systemisk sjukdom

Katarakt hos katt kan uppstå till följd av systemisk sjukdom, som t.ex. diabetes mellitus (DM), dehydrering, infektionssjukdomar och immunmedierede sjukdomar. Uveit är den vanligaste orsaken till sekundär katarakt hos katt (9, 22, 24, 26).

Diabetes Mellitus

Katarakt i samband med DM är inte lika vanligt hos katt som det är hos hund. Detta kan bero på att katter >4 års ålder har en lägre aktivitet av aldosreduktas i linsen jämfört med hundar och yngre katter (11, 18, 22, 23). I en studie där man undersökte prevalens av katarakt hos ett stort antal katter hittades katarakt hos 48 av 50 katter med DM. Man såg även att medelåldern för att utveckla katarakt var betydligt lägre hos de katter som led av DM jämfört med hos friska katter. Katterna med DM hade en medelålder på 5,6 år för diagnos av katarakt jämfört med 12,7 år hos friska katter. Katarakten hos katterna med DM var lokaliserad till den bakre barken och det subkapsulära området och liknade de förändringar som ses vid åldersrelaterad katarakt (26).

Katarakt som följd av DM har även beskrivits hos en 18 veckor gammal kattunge i Norge. Kattungen följdes under 10 veckors tid, varefter den avlivades då den inte svarade på behandling med insulin, och katarakten förvärrades (23).

Dehydrering

Hos katter som drabbas av upprepade episoder av dehydrering kan katarakt utvecklas. Utseendet liknar det som ses vid åldersrelaterad katarakt men den ses ofta hos något yngre patienter. Hos katter som drabbats av dehydrering var medelåldern för diagnos av katarakt 9,9 år (26).

Virussjukdomar

Olika virussjukdomar kan ge upphov till katarakt hos katt. Det beror på ett systemisk inflammatoriskt tillstånd som även drabbar ögonen. Felint Leukemivirus (FeLV), Felint Immunodeficiency Virus (FIV) samt Felin Infektiös Peritonit (FIP) är exempel på virussjukdomar som samtliga kan ge upphov till katarakt hos katt (3, 22).

Som en jämförelse har katarakt setts hos HIV-transgena möss. Där föreslås det bero på att HIV-gener inducerar toxiska förändringar i epitel och fibrer i linsen och därigenom ger upphov till katarakt (10).

Encephalitozoon cuniculi

Encephalitozoon cuniculi (E cuniculi) är en obligat intracellulär sporbildande parasit tillhörande mikrosporidierna. Den infekterar flertalet däggdjur, däribland katter. Parasitens sporer smittar via kroppsvätskor, huvudsakligen urin. Sporer kan även föras över via placenta från mor till avkomma (4). Njurarna, det centrala nervsystemet och ögonen är de organ där parasiten oftast påträffas. I ögat kan den orsaka både uveit och katarakt (3).

I en studie undersöktes 11 katter av rasen Europeiskt korthår, med uveit samt katarakt i linsens främre bark (3, 20), för förekomst av E cuniculi. Katterna undersöktes även för andra sjukdomar som FIV, FeLV, FIP och Toxoplasma gondii (T gondii), för att kunna utesluta dem som orsak till katarakten. Av 11 katter var 4 seropositiva för T gondii. Samtliga katter var seropositiva för E cuniculi. Ingen katt visade positivt för de övriga sjukdomarna de testades för. I en grupp på 100 kliniskt friska katter var endast 2 seropositiva för E cuniculi. Av katterna med katarakt påvisades E cuniculi i linsmaterial från samtliga drabbade ögon. T gondii kunde inte påvisas i någon lins. Katterna behandlades med operation och antiparasitär behandling. Efter behandling upplevdes de obesvärade av sina ögon och de återfick synen (3).

Chediak-Higashi-syndromet

Katarakt har även beskrivits hos katter med Chediak-Higashi-syndromet. (5, 11, 22). Chediak-Higashi-syndromet är en medfödd sjukdom som påverkar

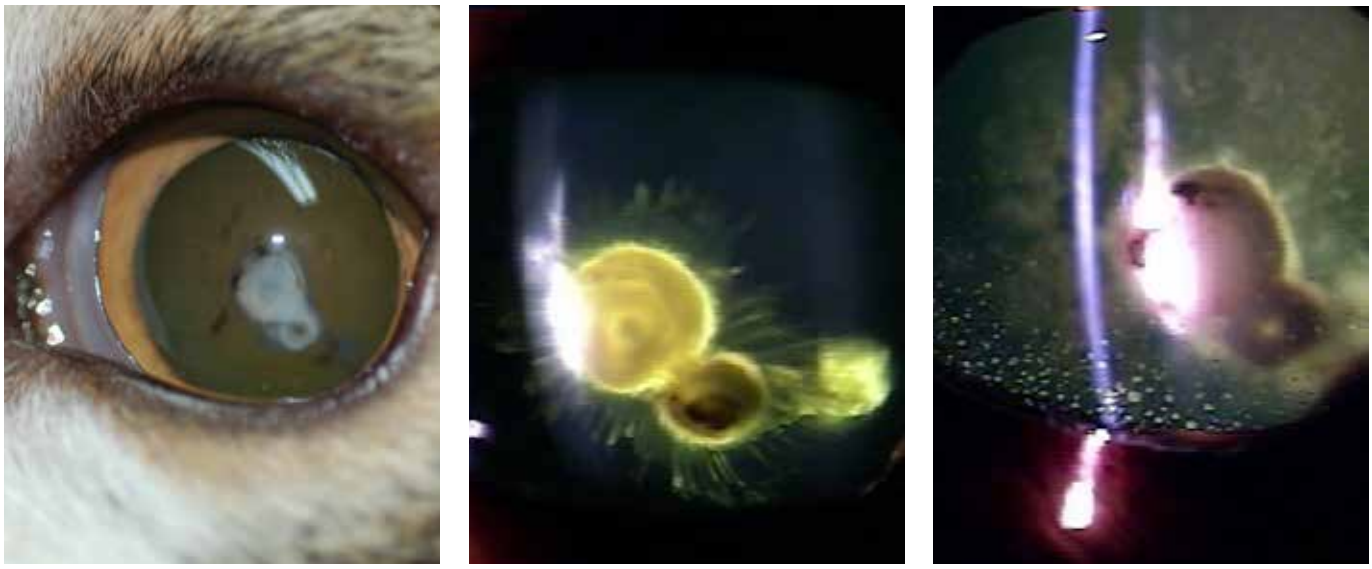

Europeiskt korthår, 4 år, kortikal och kapsulär främre katarakt med kraftig uveit, associerad med E. cuniculi.

immunförsvaret negativt. Det ger även en uttunning av färgpigment i päls och i ciliarkroppen i ögat (7). Hos katter sker pigmenteringen i ögonen normalt omkring dag 26–27 under embryogenesen (15). Exakt hur Chediak-Higashi-syndromet ger upphov till katarakt har inte gått att fastställa genom litteraturgenomgången.

Ålderdom

Hos människa har det visats att oxidativ stress, fria radikaler samt längden på telomererna i linscellernas DNA är viktiga faktorer när det gäller utvecklingen av åldersrelaterad katarakt (1). Även exponering för toxiner, röntgenstrålar och ultraviolett ljus är några av de faktorer som kan leda till åldersorsakad katarakt genom apoptos av epitelceller (19). Katarakt som uppkommer till följd av ålderdom ses typiskt först i barken, för att senare komma att involvera även kärnan och det bakre subkapsulära området. Man har hittat åldersrelaterad katarakt hos ett stort antal katter i en studie där medelåldern för diagnos var 12,7 år (26).

Följdsjukdomar

Katarakt kan ge upphov till andra intraokulära sjukdomar som linskapselruptur och linsinducerad uveit (LIU). LIU kan leda till glaukom, luxation eller subluxation av linsen, oklarheter i kornea, degeneration av glaskroppen samt avlossning av näthinnan (21, 25).

Behandling och prognos

Behandling av katarakt hos katt är samma som behandling av katarakt hos hund. Det finns mycket lite publicerat material om behandling av katarakt hos katt och den information som följer är därför främst baserad på behandling av katarakt hos hund.

Medicinsk behandling

Katarakt kan inte behandlas medicinskt (25). Det har dock föreslagits att melatonin, genom egenskaper som bl.a. COX-inhibering och motverkande av fria radikaler, kan ha en skyddande effekt vad gäller utvecklande av uveit och därmed nedsatt risk for sekundär katarakt (21). Hos människa har man visat positiva effekter vid behandling med N-acetylkarnosine (NAC), en histidin-innehållande dipeptid. Man har visat att NAC delvis kan reversera en katarakt och därmed förbättra patientens syn. Denna effekt tillskrivs antioxidativa egenskaper som minskar nivåerna av fria radikaler (1).

Operation

Operation av katarakt är indicerat hos patienter med en katarakt-orsakad blindhet, kraftig synnedsättning, eller hos patienter som drabbas av följdsjukdomar till katarakten. Innan beslut om operation fattas bör patienten genomgå en noggrann ögonundersökning med spaltlampa och indirekt oftalmoskopi, tonometri, fluoresceinfärgning, elektroretinogram och ultraljud av ögat. Även en fullständig klinisk undersökning inklusive urinprov och blodprov görs. Detta för att utesluta annan samtidig sjukdom som påverkar resultatet av operationen eller patientens förväntade livslängd (25).

Operation av katarakt görs via phacoemulsification. Vid den metoden används högfrekventa ultraljudsvibrationer för att fragmentera linsmaterialet, som sedan sugs upp. Denna metod lämnar kvar linskapseln, vari en linsprotes kan sättas. Hos hundar som inte får någon protes har man kunnat visa en grav post-operativ långsynthet motsvarande 14 dioptrier (25). Phacoemulsification har lika bra resultat hos katt som hos hund (6, 11). Prognosen är god men kräver en noggrann och regelbunden uppföljning. Den är även beroende av kirurgens skicklighet och att man väljer rätt patient till ingreppet (6, 11, 25).

Diskussion
- Orsaker till katarakt

I en stor studie från 2006 påvisades åldersrelaterad katarakt hos hälften av de undersökta katterna vid en medelålder av 12,7 år. I samma studie sågs även en tidigare debut av katarakt för katter som drabbats av upprepade episoder med dehydrering, där var medelåldern för diagnos 9,9 år. Hos katter med DM sågs en signifikant lägre me-

FORTSÄTTER PÅ NÄSTA SIDA ▸

delålder för diagnos, där hälften av katterna med DM hade utvecklat katarakt vid 5,6 års ålder (26). Detta talar emot den tidigare uppfattningen att katarakt hos katt som följd av DM är ovanligt (22). En förklaring som föreslagits till skillnaden i utveckling av katarakt hos katt jämfört med hund är att katter ofta debuterar med DM senare i livet än vad hundar gör. De har då har en minskad aldosreduktas-aktivitet i linsen vilket gör den mer okänslig för blodsockrets påverkan (18,22). Detta skulle även kunna vara en förklaring till att det, i studien nämnd ovan (26), hittades katarakt hos ett förhållandevis stort antal katter med DM. Då medelåldern var låg när de debuterade med DM har de även haft en högre aktivitet av aldosreduktas (18). Katarakt sågs framför allt i den bakre barken, men även i kärnan och subkapsulärt, oavsett om orsaken var ålder, dehydrering eller DM (26). Detta tyder på att det kan vara samma patogenes och att dessa processer påskyndas av både DM och av uttorkning. En begränsning i den här studien var att även om en del katter hade tecken på trauma eller inflammation i ögonen blev detta inte inkluderat i analyserna. (26)

Att miljöfaktorer har en viktig roll i utvecklingen av katarakt är välkänt (19, 26). Även dieten spelar en viktig roll och hos kattungar finns flera rapporter om katarakt som följd av undernäring (9, 16). Det är framförallt innehållet av två aminosyror; histidin och arginin, som visat sig vara viktiga för utvecklandet av katarakt. En orsak till att bristande intag av aminosyror ger upphov till katarakt kan vara att linsen har ett mycket högt proteininnehåll. Finns det inte tillräckligt med aminosyror vid utvecklandet av linsen kan det ge katarakt som följd. Drabbade individer kan dock hjälpas om katarakten diagnosticeras i ett tidigt skede. Då kan dieten korrigeras vilket ger goda möjligheter till hel eller delvis uppklarning av katarakten. Gemensamt för de dietorsakade katarakterna är att förändringarna framför allt setts som vakuolisering av den bakre Y-suturen och förtätningar i kapseln. Vakuoliseringen av Y-suturen skiljer utseendet av katarakten från den som ses till följd av ålder, uttorkning och DM (9, 16, 26). Detta kan vara en indikation på att patogenesen vid katarakt till följd av undernäring skiljer sig från t.ex. åldersrelaterad katarakt. Även ålder på de drabbade individerna skiljer sig markant, då dietorsakade katarakter rapporterats hos kattungar (9, 16), medan de andra setts hos vuxna katter (26), förutom i ett fall av DM hos en kattunge (23).

Det finns flera fall av misstänkta ärftliga katarakter beskrivna inom flera olika kattraser, bl.a. Bengaler, Perser, Himalayan, Russian Blue, Brittiskt korthår och Birma. Det har hittills inte kunnat fastslås med säkerhet att det verkligen är ärftliga katarakter, men studier av stamtavlor och släktskap ger starka indikationer på att det handlar om en autosomalt recessivt nedärvd sjukdom (5, 8, 11, 12). De ärftliga katarakterna har upptäckts både hos kattungar och hos vuxna individer, något som kan förklaras av att få katter genomgår regelmässiga oftalmologiska undersökningar i tidig ålder. Många katter har även så små förändringar att de upplevs symptomfria av sina ägare. De ärftliga katarakterna är framförallt lokaliserade till linsens kärna, vilket skiljer dem från de åldersrelaterade katarakterna. Förändringar i barken och i det subkapsulära området kan också ses (5, 8, 12).

Följder av katarakt

Katarakt påverkar synen hos den drabbade individen och kan leda till blindhet och försämrad livskvalitet. Intraokulära följdsjukdomar till katarakt kan också ge upphov till lidande och bidra till försämrad syn. Det är därför viktigt att patienter med konstaterad katarakt följs upp regelbundet så att eventuella komplikationer kan hanteras och behandlas i tid.

Behandling och prognos

Katarakt hos katt kan inte behandlas medicinskt men det kan finnas underliggande sjukdomar som kan och måste behandlas. Om katarakten orsakar följdsjukdomar, eller om den är utbredd eller progressiv, kan en operation genomföras för att förbättra kattens livskvalitet. Detta är en behandling med god prognos. Hos katter som har ett bra hälsotillstånd för övrigt bör denna behandlingsmetod absolut övervägas. Beslutet om operation eller ej måste fattas i samråd med ägaren, då det kräver täta återbesök och frekvent medicinering postoperativt.

Konklusion

Katarakt hos katt är ett komplicerat tillstånd, ofta med andra samtidiga problem. Hur en katt med katarakt bäst hanteras beror på orsaken till katarakten och självklart även ägarnas vilja och förmåga att fullfölja behandlingsplanen.

Katarakt hos katt är ett ämne som inte täcks ordentligt i tillgänglig litteratur och det behövs mer forskning inom ämnet. Det har varit svårt att hitta heltäckande information om katarakt hos katt och en del av innehållet i detta arbete baseras därför delvis på information tillgänglig kring katarakt hos andra djurslag.

Summary

Cataract is a cloudiness of the eye's lens. Cataract in cats can lead to blindness and have a negative impact on the life quality of the cat. The cataract can also lead to other intraocular diseases, further decreasing the cat's quality of life.

Cataract in cats is a challenge both in regards to finding the cause of the cataract, but also in determining the proper course of treatment. The cause of cataract can come from heritage, environmental factors, systemic and intraocular diseases, and trauma. To date there are no medical treatments available for treating cataract in cats, but surgery is an option. The medical treatment is directed towards the underlying and complicating diseases. •

ARTIKEL MED REFERENSER FINNS PÅ:
https://www.svenskveterinartidning.se/vetenskapliga-artiklar/

REFERENSER

1 Babizhayev M A, Vishnyakova K S, Yegorov Y E. Telomere-dependent senescent phenotype of lens epithelial cells as a biologic marker of aging and cataratogenesis: the role of oxidative stress intensity and specific mechanisms of phospholipid hydroperoxide toxicity in lens and aqueous. Fundam Clin Pharmacol, 2011, 25, 139-162.

2 Bauer B S, Sandmeyer L S, Grahn B H. Diagnostic ophthalmology. Can Vet J, 2015, 56, 519-520.

3 Benz P, Maa G, Csokai J, Fuchs-Baumgartinger A, Schwendenwein I, Tichy§ A, Neill B. Detection of Encephalitozoon cuniculi in the feline cataractous lens. Vet Ophthalmol, 2011, 14, 1, 37-47.

4 Blood DC, Studdert VP (red), Saunders comprehensive veterinary dictionary, 2nd ed, Elsevier Limited, London, 1999, 388, 728.

5 Bourguet A, Chaudieu G, Briatta A, Guyonnet A, Abitbol M, Chahory S. Cataracts in a population of Bengal cats in France. Vet Ophthalmol, 2017, 1-9.

6 Braus B K, Tichy A, Featherstone H J, Renwick P W, Rhodes M, Heinrich C L. Outcome of phacoemulsification following corneal and lens laceration in cats and dogs (2000-2010). Vet Ophthalmol, 2017, 20, 4-10.

7 Callan M B, Catalfamo J L. Immune-mediated thrombocytopenia, von willebrand disease, and other platelet disorders. I: Ettinger S J, Feldman E C, Côté E (red), Textbook of Veterinary Internal Medicine: Diseases of the Dog and the Cat, 8th ed, Elsevier Inc, St. Louis, Missouri, 2017, 854.

8 Chadieu G, Gambier A. Familial congenital cataract in the Bengal cat. ECVO Conference 2015 in Helsinki, 46.

9 Frankel D J. Malnutrition-induced cataracts in an orphaned kitten. Can Vet J, 2001, 42, 653-654

10 Mozes M M, Bryant J L, Franks R, Chan C C, Kopp J B. Congenital nuclear cataracts and uveitis in HIV-transgenic mice. Eye, 2002, 16, 177-184.

11 Narfström K. Hereditary and congenital ocular disease in the cat. J Fel Med Surg, 1999, 1, 135-141.

12 Nygren K, Jalomäki S, Narfström K. Cataracts in the Russian Blue Cat. ECVO Conference 2015 in Helsinki, 47.

13 Paulsen M E, Kass P H. Traumatic corneal laceration with associated lens capsule disruption: a retrospective study of 77 clinical cases from 1999 to 2009. Vet Ophthalmol, 2012, 15, 6, 355-368.

14 Philipp U, Steinmetz A, Distl O. Development of feline microsatellites and SNPs for evaluating primary cataract candidate genes as cause for cataract in angolan lions (Panthera leo bleyenberghi). J Hered, 2010, 101, 5, 633-638..

15 Pieri N C G, Souza A F, Casals J B, Roballo K C S, Ambrósio C E, Martins D S. Comparative development of embryonic age by organogenesis in domestic dogs and cats. Reprod Domest Anim, 2015, 50, 625-631.

16 Quam D D, Morris JG, Quinton RR. Histidine requirement of kittens for growth, haematopoieses and prevention of cataracts. Br J Nutr, 1987, 58, 521-532.

17 Ranz D, Gutbrod F, Eule C, Kienzle E. Nutritional lens opacities in two litters of Newfoundland dogs. J Nutr, 2002, 132, 1688S-1689S.

18 Richter M, Guscetti F, Spiess B. Aldose reductase activity and glucose-related opacities in incubated lenses from dogs and cats. Am J Vet Res, 2002, 63, 1591-1597.

19 Samuelson D A. Ophthalmic anatomy. I: Gelatt K N (red), Veterinary ophthalmology, 4th ed, Blackwell Publishing Professional, Ames, Iowa, 2007, 98-107.

20 Section IX Lens. I: Ketring K L, Glaze M B (red), Atlas of feline ophthalmology, 2nd ed, John Wiley-Blackwell, Chichester, West Sussex, UK, 2012, 105-111.

21 Sole M J, Sande P H, Fernandez D C, Sarmiento M I K, Aba M A, Rosenstein R E. Therapeutic benefit of melatonin in experimental feline uveitis. J Pineal Res, 2012, 52, 29-37.

22 Stiles J, Townsend W M. Feline ophthalmology. I: Gelatt K N (red), Veterinary ophthalmology, 4th ed, Blackwell Publishing Professional, Ames, Iowa, 2007, 1130-1133.

23 Thoresen S, Bjerkas E, Aleksandersen M, Peiffer R L. Diabetes mellitus and bilateral cataracts in a kitten. J Fel Med Surg, 2002, 4, 115-122.

24 Vet Ophthalmol. 2018 Mar 6. doi: 10.1111/vop.12567. [Epub ahead of print] Epidemiology and clinical presentation of feline cataracts in france: A retrospective study of 268 cases.

25 Wilkie D A, Colitz C M H. Surgery of the canine lens. I: Gelatt K N (red), Veterinary ophthalmology, 4th ed, Blackwell Publishing Professional, Ames, Iowa, 2007, 888-920.

26 Williams D L, Heath M F. Prevalence of feline cataract: results of a cross-sectional study of 2000 normal animals, 50 cats with diabetes and one hundred cats following dehydrational crises. Vet Ophthalmol, 2006, 9, 5, 341-349.