LÄKEMEDELSBIVERKNINGAR HOS DJUR 2018, DEL 5

Biverkningar hos hund rapporterade för läkemedel som verkar på olika organsystem

I en serie artiklar i Svensk Veterinärtidning redogörs för de biverkningar hos djur som rapporterats till Läkemedelsverket under 2018. Tre av dessa artiklar rör biverkningar hos hund. I den första beskrevs biverkningar som rapporterats för antiparasitära medel och antibiotika. I den andra beskrevs biverkningar som rapporterats för vacciner. I föreliggande artikel beskrivs biverkningar rapporterade för läkemedel som verkar på olika organsystem. I texten nedan har läkemedlen grupperats efter användningsområden, enligt den indelning som används i ATCvet-klassificeringen.

FÖRFATTARE:

Hans Tjälve, *leg veterinär, VMD, seniorprofessor*
Anna-Karin Bengtsson, *leg sjuksköterska, biverkningshandläggare*
Sara Bodeby, *leg apotekare, biverkningshandläggare*
Ann-Charlott Wall, *biomedicinsk analytiker, biverkningshandläggare*
Susanne Stenlund, *leg veterinär, VMD, klinisk utredare, veterinärmedicin,*
Enheten för Läkemedelssäkerhet, Läkemedelsverket, Box 26, 751 03 Uppsala.

NSAID

ATCvet-gruppen ”QM – Rörelseapparaten” rör hundar som behandlats med NSAID (icke-steroida antiinflammatoriska medel). 24 rapporter rör hundar som fått meloxikam (Metacam 20 st; Loxicom 2 st; Rheumocam 1 st; Metacam + Rheumocam 1 st), sex rapporter rör hundar som fått karprofen (Rimadyl vet 2 st; Norocarp 2 st; Rimadyl vet + Norocarp 2 st), sju rapporter rör hundar som fått firocoxib (Previcox), fyra rapporter rör hundar som fått robenacoxib (Onsior) och fyra rapporter rör hundar som fått pentosanpolysulfat (Cartrophen vet).

De flesta rapporterna gäller hundar som reagerat med kräkningar och diarréer, som i flera fall var blodblandade. Hundarna blev oftast sjuka någon eller några dagar efter att behandlingarna inletts, men i en del fall sågs symtom först efter att hundarna behandlats med NSAID under längre tidsperioder. De flesta hundarna återhämtade sig, ibland efter intensivbehandling. I några fall har hundarna blivit mycket dåliga och i ett par fall har de avlidit. Nedan beskrivs ett par av dessa fall.

En hund (blandras, 7 år, 2 kg) fick i samband med en operation av urinstenar Metacam injektionslösning i tre dagar och Metacam oral lösning i fyra dagar. En dag senare avled hunden. Vid obduktion konstaterades ett perforerande ulkus i ventrikeln. En hund (Berner sennen, 6 månader, 28 kg) med tydliga tecken på panosteit (osteit på flera ben) fick efter 12 dagars behandling med Rimadyl vet tabletter kraftiga kräkningar, den var kutryggig när den stod upp och blodprov visade låg hematokrit. Prov togs på peritonealvätskan, som var ljusröd och grumlig, vilket indikerade att hunden hade en peritonit. Hunden opererades och befanns ha ett perforerande ulkus i pylorusregionen. Såret reviderades och suturerades och buken spolades med sex liter kroppsvarm NaCL varefter bukväggen suturerades. Postoperativt fick hunden bl.a. vätska, antibiotika och Nexium (esomeprazol; protonpumpshämmare) och återhämtade sig. Till en hund (Staffordshire bullterier, 3 år och 5 månader; 15,6 kg) med en korsbandsskada påbörjades på morgonen smärtbehandling med en halv tuggtablett Previcox 227 mg (d.v.s. cirka 7,3 mg/kg, vilket är en rekommenderad dos) (Figur 1). På kvällen var hunden ”lite låg”, men visade inga andra symtom. På natten fick hunden kraftig

melena, vilket upptäcktes på morgonen (melena = svart avföring, tydande på stora blödningar i den övre delen av magtarmkanalen, oftast mage eller duodenum; den svarta färgen orsakas av oxidation av järnet i hemoglobin då blodet passerar genom tjocktarmen). Tidigt samma morgon togs hunden till en klinik och hade då fortsatt melena, kraftig anemi (hematokrit 15,6 %; ref. 37 - 55 %), hög hjärtfrekvens (ca. 200 slag/min.), låg kroppstemperatur, bleka och torra slemhinnor och kalla tassar. Behandling inleddes med vätske- och värmeterapi (varmt dropp, värmedyna och bubbelplast runt kroppen). Hunden fick även Cyklokapron (tranexamsyra; blödningshämmande medel), Andapsin (aluminiumsackarossulfat; slemhinneskyddande medel), Cytotec (misoprostol; slemhinneskyddande prostaglandin), Buscopan (skopolamin; kramplösande medel som blockerar acetykolins muskarinreceptorer) och Temgesic (buprenorfin; analgetikum). Hunden låg sedan relativt stabilt under förmiddagen men avled lugnt vid middagstid.

Det finns ett par rapporter där hundar har reagerat med tecken på allergi, med symtom såsom svullnad i huvudet och på bålen. Det finns tre rapporter där hundar som behandlats med Previcox fått tecken på njurskador. Det finns också enstaka rapporter där hundar reagerat med kramper, ataxi, personlighetsförändring och kollaps.

De farmakologiska effekterna av NSAID, d.v.s. de antiinflammatoriska, analgetiska, antipyretiska och trombocytaggregationshämmande effekterna, beror på att de hämmar enzymet cyklooxygenas (COX) som metaboliserar arakidonsyra till prostaglandiner och tromboxaner. COX finns som två isoenzymer, COX-1 och COX-2. COX-1 finns uttryckt i de flesta vävnader och är involverat i normal vävnadshomeostas. COX-2 är inducerbart och aktiveras i inflammatoriska celler när dessa aktiveras av cytokiner. De antiinflammatoriska och analgetiska effekterna av NSAID beror främst på att de hämmar COX-2. Hämningen av prostaglandinsyntesen ligger även bakom många av de biverkningar som NSAID kan ge, såsom skador på magtarmkanalens slemhinna, njurskador, leverskador och blödningar. Den vanligaste biverkningen är negativa effekter på magtarmslemhinnan. I magtarmslemhinnan är COX-1 ansvarigt för syntesen av prostaglandiner, som hämmar syrasekretion och ökar mukusproduktionen och därigenom skyddar slemhinnan. När denna effekt störs genom inverkan av NSAID kan inte normal slemhinnefunktion upprätthållas. Det finns NSAID som relativt ospecifikt hämmar både COX-1 och COX-2. Ett exempel är flunixin. Meloxikam och karprofen är exempel på NSAID som har sin huvudsakliga effekt riktade mot COX-2. Man brukar kalla sådana NSAID för COX-1-sparande. Coxiber är en grupp NSAID som mer specifikt hämmar COX-2. Hit hör robenacoxib och firocoxib. Det anges att de COX-1-sparande och de COX-2-selektiva NSAID-preparaten ger färre gastrointestinala biverkningar än de preparat som relativt ospecifikt hämmar både COX-1 och COX-2. Eftersom hundar är mycket känsliga för NSAID så kan dock även NSAID med huvudsaklig verkan riktad mot COX-2 ge effekter på magtarmslemhinnan. Om NSAID ges tillsamman med kortikosteroider ökar risken för skador på magtarmslemhinnan. Njurskador som ibland ses vid behandling med NSAID orsakas främst av de COX-2-inriktade preparaten. I njurarna har NSAID under normala förhållanden relativt liten effekt. Om blodflödet genom njurarna är nedsatt erhålls emellertid en ökad syntes av vasodilaterande prostaglandiner. Om man i sådana fall ger NSAID hämmas bildningen av de vasodilaterande prostaglandinerna och man får en vasokonstriktion, som kan ge njurskador. NSAID ger således främst njurskador i de fall där det renala blodflödet är sänkt. Leverskador kan framkallas både av NSAID som ospecifikt hämmar COX-1 och COX-2 och av sådana som har sin huvudsakliga effekt riktad mot COX-2. Allergiska reaktioner är vanliga vid olika läkemedelsbehandlingar och förkommer även vid NSAID-terapi.

Figur 1. En staffordshire bullterrier med en korsbandsskada fick firocoxib (Previcox, tuggtabletter; en behandling med en rekommenderad dos). Natten efter behandlingen fick hunden kraftig melena (svart avföring) och den var på morgonen mycket dålig med kraftig anemi, hög hjärtfrekvens, låg kroppstemperatur och bleka slemhinnor. Hunden gavs intensivbehandling, men avled lugnt vi middagstid samma dag.

Det finns en rapport där en liten hund (2,5 kg) av misstag fick en tio gånger för hög dos av Metacam oral suspension (1,5 mg/ml). Hunden fick lindriga symtom från mag-tarmkanalen och behandlades med Losec (omeprazol) och Andapsin (aluminiumsackarossulfat). Hunden

FORTSÄTTER PÅ NÄSTA SIDA ▸

återhämtade sig helt. Den doseringsspruta som finns bilagd i förpackningen av Metacam för hund (oral suspension 1,5 mg/ml) är främst avsedd för hundar med en kroppsvikt från 10 kg och uppåt. För hundar med lägre kroppsvikt bör flaskans droppinsats användas. I de fall där överdosering förekommit hos små hundar med en låg kroppsvikt har det troligen blivit ett missförstånd för hur doseringssprutan ska användas. Det finns sedan tidigare flera rapporter där denna typ av överdosering har skett hos små hundar. Det kan nämnas att läkemedelsföretaget har utvecklat en ny doseringsspruta som ska fungera för kroppsvikter från 1 kg. Denna ska biläggas förpackningarna och komma i bruk under 2019.

Urin- och könsorgan

Inom ATCvet-gruppen ”QG – Urin och könsorgan” finns två rapporter som rör hundar som för behandling av skendräktighet fick Galastop vet oral lösning (kabergolin), som är en dopamin-D2-agonist som genom att hämma prolaktinfrisättningen från hypofysen undertrycker mjölkproduktionen. Den ena hunden, som fick Galastop vet under fyra dagar, reagerade med kräkningar och diarré samt muskelkramper som kom till och från. Den andra hunden, som fick Galastop vet under tre dagar reagerade med muskelkramper som kom en till två dagar efter första intaget och sedan höll i sig i cirka sju dagar. Det anges i produktresumén för Galastop vet att det kan förekomma sällsynta fall av kräkningar, slöhet, muskelkramper och ataxi.

En biverkningsrapport gäller en hund (blandras, okastrerad hanhund, 5 år, 9 kg,) som hade opererats för cystinstenar och som sedan cirka tre månader behandlats med Captimer tabletter (tiopronin). Hunden fick kraftigt nedsatt aptit och blev mycket trött. Blodprov visade måttlig anemi och något förhöjda levervärden. Behandlingen med Captimer avslutades och hunden återhämtade sig successivt. Det anges att tiopronin kan ge biverkningar såsom bl.a. aptitförlust och kräkningar. Cystinstenar uppkommer som en följd av en ökad urinutsöndring av cystin p.g.a. en defekt i den tubulära reabsorptionen i njuren. Cystin innehåller två till varandra bundna sulfhydrylgrupper (SH-grupper) och är en dimer av aminosyran cystein (som således innehåller en sulfhydrylgrupp). Cystin finns i olika proteiner och intas via föda eller bildas endogent från cystein. Cystin är svårlösligt och om halten blir hög i urinen kan svårlösliga kristaller bildas, vilket ger bildning av urinstenar i njurarna och urinblåsan. Tiopronin, som är ett sulfhydrylgrupp-innehållande derivat av aminosyran glycin, bryter disufidbindningen i cystin och bildar ett lösligt tiopronin-cystein-komplex som kan utsöndras. Cystinuri (cystinstenar i urinen) är en sjukdom som förekommer hos många raser och är vanligast hos hanhundar (2).

Hormoner

Det finns tre rapporter för Suprelorin-implantat (deslorelin, som är en gonadotropin-releasing-hormon-receptor-agonist (GnRH-agonist) som används för att framkalla tillfällig ofruktsamhet hos hanhundar. Hos den ena hunden sågs under tre veckor efter applikation av implantatet ett ökat sexuellt intresse, ett ändrat beteende och ett nedsatt allmäntillstånd. Den andra hunden som fick ett Suprelorin-implantat visade ökat sexuellt intresse och blev hyperaktiv. Den tredje hunden fick besvär med urinläckage tills dess effekten av Suprelorin hade klingat av. Det anges i produktresumén för Suprelorin att det i sällsynta fall kan förekomma biverkningar såsom svullnad på implantationsstället, ökad smärta i testiklarna direkt efter implantationen, tecken associerade med nedjusteringen (t.ex. förminskning av testikelstorlek, minskad aktivitet) och tillfälliga beteendeförändringar med utveckling av aggression.

Två rapporter rör hundar med hyperadrenokorticism (Cushings syndrom) som behandlades med Vetoryl kapslar (trilostan). Vetoryl minskar syntesen av binjurebarkshormoner (glukokortikoider och mineralkortikoider) genom att hämma 3-beta-hydroxysteroid-dehydrogenas. Efter en veckas behandling med Vetoryl visade den ena hunden letargi och inappetens, som är tecken på att behandlingen hade framkallat hypoadrenokorticism. Vetoryl-behandlingen avslutades och hunden återhämtade sig efter behandling med prednisolon och Florinef (fludrokortison; ett hydrokortisonderivat med mycket hög mineralkortikoid effekt och hög glukokortikoid effekt; humanpreparat). Den andra hunden som fick Vetoryl visade liknande symtom, behandlingen avslutades och hunden återhämtade sig.

En rapport rör en hund som fick en injektion av Synacthen (tetrakosaktid), som är ett ACTH-derivat som stimulerar binjurebarken och ges som ett diagnostiskt test för att uppskatta binjurebarkens funktion (”ACTH-stimuleringstest”). Några få sekunder efter att hunden fått en intravenös injektion av Synacthen lade den sig på sidan med stängda ögon och den reagerade inte på några stimuli. Hunden var respiratoriskt och cirkulatoriskt stabil. Efter cirka 25 minuter lade den sig på bröstet och matte kunde sedan ta en liten promenad med hunden som därefter var sig själv igen.

En hund med atopi (ökad risk att få allergi p.g.a. benägenhet att bilda IgE-antikroppar mot olika allergener; ”omgivningssubstanser”) hade periodvis under ett par år fått Medrol tabletter (metylprednisolon). Enligt djurägaren hade hunden under det sista halvåret utvecklat hyperemi och krustor på ryggsidan (Figur 2). Vid undersökning konstaterade veterinären att hunden längs huden på ryggsidan hade kraftig hyperemi, erosioner, alopeci och vissa hudnekroser. Medrol-medicineringen trappades ned och hudförändringarna avtog långsamt, men det anges också i rapporten att någon form av hudförändring troligen kommer ett kvarstå. Veterinären ger i sin biverkningsrapport följande beskrivning av den biverkning hunden drabbats av: ”Calcinosis kutis är en sjuklig – dystrofisk – inlagring av kalk i huden, med kraftiga hudinflammationer som följd. Det är en biverkning som vi ser ibland på hundar efter längre tids behandling med kortikosteroider. Hudförändringen uppträder alltid på nacke och längs ryggen och förvärras vanligen relativt snabbt. Oftast kommer patienten till oss ett par veckor efter att djurägaren noterat att något är fel i huden.”

Calcinosis kutis kan ses hos hundar som behandlas med glukokortikoider

(iatrogen hyperglukokorticism) och även hos hundar som har en hyperplasi av binjurebarken, oftast som en följd av en överstimulering av ACTH från hypofysen (Cushings sjukdom; ”endogen” hyperglukokorticism). Glukokortikoider orsakar en katabolisk (metabolisk) nedbrytning av stora molekyler, såsom proteiner och polysackarider. I huden (dermis, epidermis och subkutis) kan detta leda till degeneration av vävnaden, vilket attraherar kalciumsalter som binder till fosfolipider och bildar aggregat, först i mitokondrierna och sedan i hela cellerna. Detta kan resultera i en dystrofisk kalcificering, d.v.s. en förkalkning i en degenererad eller nekrotisk vävnad (calcinosis kutis) (1).

Det finns en annan rapport där en hund drabbades av calcinosis kutis på ryggen efter att den behandlats med Medrol tabletter i drygt två år mot en allergi. Hunden fick sedan en akut sjukdom och avlivades. Veterinären anger att den akuta sjukdomen uppenbart inte var förknippad calcinosis kutis eller med komplikationer till detta.

Figur 2. Hos en hund med atopi som under ett par år fått metylprednisolon (Medrol, tabletter) sågs kraftig hyperemi, erosioner, alopeci, nekroser och inlagring av kalk längs huden på ryggsidan. Glukokortikoider kan orsaka en katabolisk (metabolisk) nedbrytning av stora molekyler såsom proteiner och polysackarider, vilket kan leda till degeneration och förkalkning av huden på ryggen (calcinosis kutis).

Immunologiska medel

Hos en hund med atopisk dermatit, som behandlats Sporimmune vet (ciklosporin) i nästan två år uppträdde i slutet av behandlingsperioden gingivahyperplasi, papler på insidan av benen samt torra utstående hudutslag som spred sig över stora dela av kroppen. Hos en hund med furunkulos som behandlats med Sporimmune vet i cirka ett halvt år sågs vid två tillfällen episoder då hunden ramlade ihop en kort stund efter medicineringarna. En hund med discoid lupus erythematosus (röda, väl avgränsade hudutslag) som behandlats med Atopica vet (ciklosporin) i cirka ett halvt år fick röda och irriterade slemhinnor i munnen. Behandlingen sattes ut och hunden blev bättre i munnen. I produktresuméerna för Sporimmune vet och Atopica vet anges att det i sällsynta fall bl.a. kan förekomma lindrig till måttlig tandköttshyperplasi, hudreaktioner såsom vårtliknande sår, samt muskelsvaghet eller muskelkramper. En hund som fick en subkutan injektion av Immucept Heska fick cirka 15 minuter efter injektionen en anafylaktisk chock och ramlade ihop med avsaknad av muskeltonus och bleka slemhinnor. Pupillreflexerna var normala och hunden spontanandades. Den fick akutbehandling med bl.a. vätska, adrenalin och kortison och återhämta de sig.

Nervsystemet

Det finns två rapporter, där hundar som fått Bupaq vet injektionsvätska (buprenorfin; ett opioid-analgetikum) som smärtlindring, reagerat med hypersalivering, flåsighet och kraftig letargi. Hundarna återhämtade sig efter att de fått naloxon som antidot. En hund som fick Semfortan vet injektionsvätska (metadon, ett annat opioid-analgetikum) reagerade med kraftig bradykardi och sänkt medvetande. Hunden fick naloxon och återhämtade sig. Det finns två rapporter där hundar vid operationer fått Alfaxan (alfaxalon; en neuroaktiv steroid) som anestetikum. I en rapport anges att man vid flera tillfällen sett att hundar har fått skakningar eller konvulsioner i samband med uppvaknandet. För att minimera risken för detta ser man till att hundarna inte störs under uppvakningsperioderna. Det anges i produktresumén för Alfaxan att psykomotorisk agitation kan förekomma under uppvaknandet efter anestesi och att detta bör ske på lämplig plats och under övervakning. I en rapport meddelas att en hund inför en operation fick Semfortan vet (metadon) och Domitor vet (medetomidin) som premedicinering och sedan Alfaxan som anestesimedel. Hunden reagerade därefter med låg andningsfrekvens som krävde assisterad ventilation i 10 - 15 minuter före operationen. Det anges i produktresumén för Alfaxan att övergående apné

FORTSÄTTER PÅ NÄSTA SIDA ►

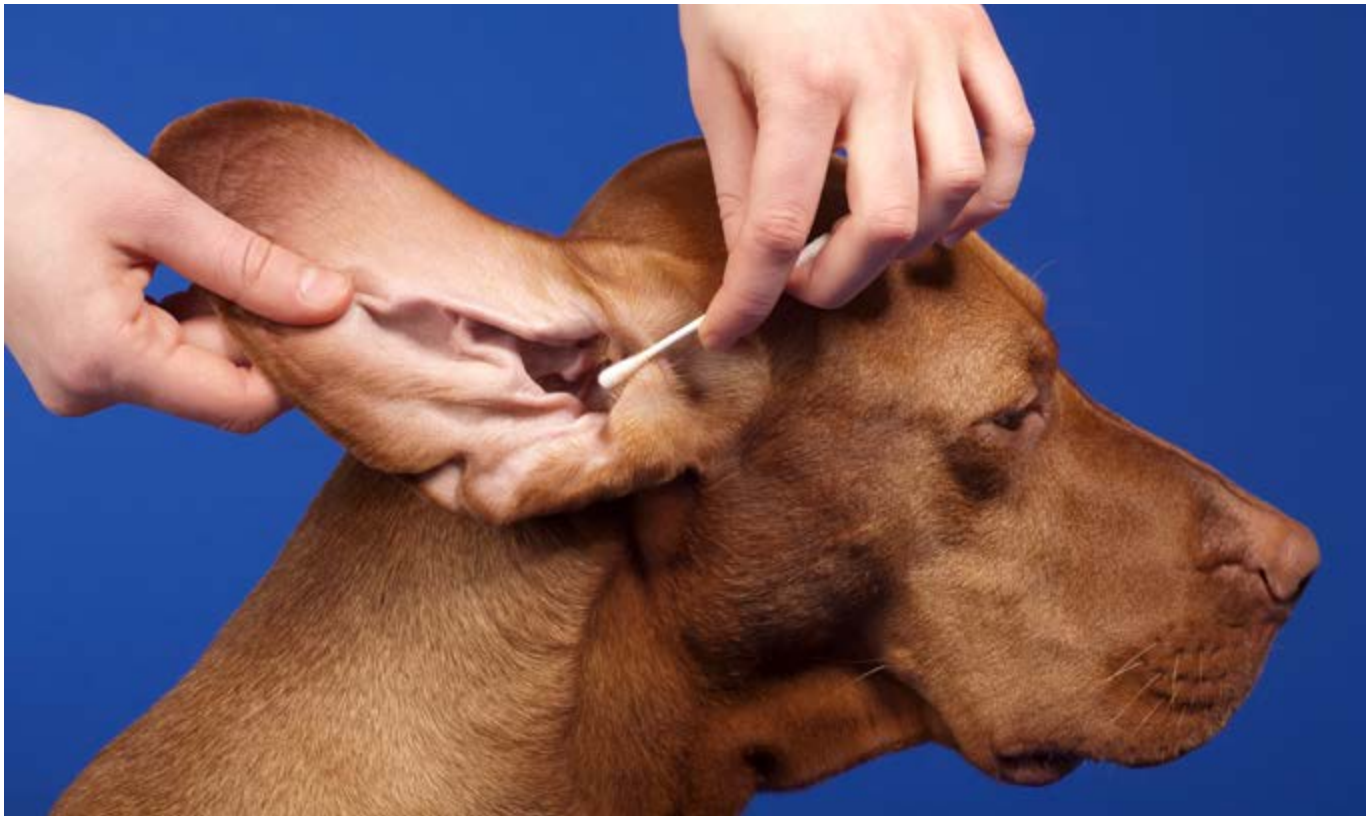

Figur 3. Det finns fem rapporter om hundar som fått kraftig hörselnedsättning eller blivit döva efter behandling med antiinfektiva örondroppar.

kan förekomma vid induktionen och att det därför ska finnas möjlighet till endotrakeal intubering och syrgastillförsel. Det är också välkänt att opioider, såsom metadon, kan ge andningsdepression, vilket i detta fall kan ha bidragit till den låga andningsfrekvensen. En hund fick för att minska ljudrädsla Sileo munhålegel (dexmedetomidin) och reagerade då cirka en timme senare med ett krampliknande anfall. Efter en andra dos reagerade hunden på samma sätt. Vid tidigare tillfällen hade preparatet fungerat bra. Lindring av akut ångest och rädsla som orsakas av ljud hos hund anges i produktresumén som indikation för Sileo. En hund fick i samband med tandstenstagning initialt Cepetor vet (medetomidin) och Butomidor vet (butorfanol) och en stund senare en injektion av Ketaminol vet (ketamin). Ett par minuter därefter reagerade hunden med ökad muskeltonus och skakningar. Detta är troligen en effekt av ketamin, som ger s.k. dissociativ (kataleptoid) anestesi, som kan innefatta varierande grad av ökad muskeltonus.

En hund som vid ett kejsarsnitt sövdes med Propolipid (propofol) drabbades två dagar senare av tremor. Blodprov visade höga fetthalter i blodet (hyperlipidemi), som den rapporterande veterinären misstänker kan vara en följd av en leverskada och en orsak till symtomen, där propofol skulle kunna vara en utlösande faktor. En rapport rör en hund där man inte erhöll adekvat anestesi med Propovet Multidose (”lack of expected efficacy”). Hunden premedicinerades inför en operation med Dexdomitor (dexmedetomedin) och Torbugesic Vet (butorfanol) subkutant. Därefter gavs Propovet Multidose intravenöst i en dos som rekommenderas för en icke premedicinerad hund. Hunden hade fortsatt palpebralreflex, käktonus och sväljreflex och narkosen avbröts.

En rapport rör en hund som i samband inhalationsanestesi drabbades av misstänkt malign hypertermi. Hunden hade normal kroppstemperatur före narkosen. Två minuter efter initiering av inhalationsanestesi med Vetflurane (isofluran) hade hunden 39,9 °C. Hunden behandlades med avkylning och Onsior (robenacoxib) och man påskyndade avslutandet av narkosen. Tjugo minuter efter narkosen var temperaturen 38,8°C. Malign hypertermi förkommer hos olika hundraser, liksom hos andra djurslag (katt, svin och häst) och även hos människa. Malign hypertermi är en ovanlig ärftlig åkomma där känsliga individer har en autosomal genetisk mutation. Tillståndet orsakar en mycket snabb ökning av ämnesomsättningen som kan framkallas av olika faktorer, såsom t.ex. fysisk aktivitet och stress (4). Suxameton (succinylkolin) och vissa anestesimedel, såsom inhalationsanestetika (t.ex. isofluran), kan utlösa malign hypertermi. Vid inhalationsanestesi kan tillståndet snabbt bli mycket allvarligt och narkosen måste avslutas skyndsamt (3).

Det finns tre rapporter för Pexion tabletter (imepitoin) som är ett antiepileptikum. En hund med epilepsi som behandlats med Pexion tabletter i cirka ett halvt år fick glupande aptit och ökade kraftigt i vikt. En hund som vid två olika tidpunkter fick Pexion tabletter reagerade efter ett par dagar med kräkningar, diarré och apati vid båda tillfällena. En hanhund som fick Pexion tabletter blev hyperaktiv och visade tecken på ett ökat sexuellt intresse. Det

anges i produktresumén för Pexion att det kan uppträda milda och vanligtvis övergående biverkningar, såsom (ordnat efter fallande förekomst) polyfagi, hyperaktivitet, polyuri, polydipsi, trötthet, hypersalivering, kräkningar, ataxi, apati och diarré.

En hanhund med tecken på smärta i ryggmuskulaturen behandlades med Ortoton tabletter (metokarbamol), som är muskelavslappande. Påföljande dag konstaterades att det droppade blod från hundens penis. Medicineringen avslutades och symtomen försvann. Det är osäkert om det finns ett samband med behandlingen. Det antas att verkningsmekanismen för metokarbamol involverar en blockering av smärtimpulser till hjärnan, men det saknas detaljerad information om hur detta sker.

En hund fick av misstag i sig en tablett Prascend (pergolid, 1 mg) som är en dopaminreceptoragonist registrerad för häst, med indikationen pituitary (hypofysär) pars intermedia-dysfunktion (PPID; Cushings sjukdom). Hunden reagerade med kräkningar och arytmi och blodprov visade hypokalcemi.

Hud

Det finns 13 rapporter för hundar som behandlats med APOQUEL tabletter (oklacitinib). Indikationerna är behandling av klåda i samband med allergisk dermatit hos hund samt behandling av kliniska symtom på atopisk dermatit hos hund. Oklacitinib är en hämmare av Januskinas (JAK). Januskinas är en familj enzym-proteiner (kinaser) med fyra medlemmar (JAK-1, JAK-2, JAK-3 och TYK-2 /tyrosinkinas-2/), som binder till och aktiverar receptorer för en del cytokiner, främst sådana som är involverade i patogenesen för allergier och inflammationer. Oklacitinib hämmar särskilt JAK-1 och JAK-3, vilket gör att inflammationer och klåda vid allergier kan lindras. JAK-hämmare, såsom oklacitinib, är små molekyler som kan ges oralt.

Det flesta hundarna som har fått biverkningar har behandlats med APOQUEL p.g.a. atopisk dermatit och/eller kåda. De rapporterade biverkningarna har dels varit negativa effekter av APOQUEL på olika organsystem, som observerats från några dagar upp till cirka 6 – 7 månader efter behandlingen, dels tumörer som diagnostiserats efter olika behandlingsperioder, i några fall upp till cirka 1 - 2 år. Nedan beskrivs först biverkningar som rör olika organsystem och därefter rapporterna som rör tumörer.

En hund blev efter 5 dagars behandling med APOQUEL apatisk, hade ingen aptit och drack mycket vatten. Hos en hund sågs efter 10 dagars behandling en klåddämpande effekt, men hunden blev trött och blodprov visade anemi, neutropeni och trombocytopeni. Behandlingen avslutades. Hos en hund sågs efter en månads APOQUEL-behandling kraftiga kräkningar. Hos en hund sågs efter 4 månaders behandling vattnig diarré. Behandlingen avslutades och symtomen försvann. Hos en hund sågs efter 6 månaders behandling ett krampanfall som höll i sig ett par minuter. Hunden var sedan ”inte som vanligt” under två dagar. Behandlingen avslutades. Hos en hund sågs efter 6 månaders behandling, som en isolerad diagnos, ett förhöjt kreatininvärde i blodet, d.v.s. tecken på en njurskada. Hunden fick vid sidan om APOQUEL-behandling även ASIT Hyposensitization (Allergen-specific Immunotherapy, LABOKLIN). Hos en hund sågs efter 7 månaders APOQUEL-behandling blodiga kräkningar. Ultraljud indikerade att hunden hade en akut pankreatit och gastroskopi visade en hyperemisk och svulstig magslemhinnan med ett ventrikelsår i pylorusdelen. Beslut togs om avlivning.

Det finns sex rapporter om hundar som efter behandling med APOQUEL har diagnosticerats med tumörer. Hos en hund sågs efter 11 månaders behandling en nybildning på halsen som misstänktes vara ett fibrosakom. Tumören opererades bort. Hos en hund sågs multipla mastcellstumörer efter cirka 1,5 års behandling. Hunden opererades och tillfrisknade utan men. Hos en hund sågs hosta efter cirka 1,5 års behandling. Röntgen cirka 6 månader senare visade en nybildning i lungan invid hjärtat och hunden avlivades. En hund som behandlats med APOQUEL under 3 veckor blev trött och man upptäckte en nybildning i nacken. Tumören verkade växa och beslut togs om avlivning. Hos en hund upptäcktes en mjukdelstumör efter cirka 12 veckors behandling. Tumören opererades bort. Hos en hund som behandlades med APOQUEL konstaterades lungcancer och den fick ascites och dog. Det anges i produktresumén för APOQUEL att oklacitinibs effekt på immunsystemet kan ge en ökad känslighet för infektioner och förvärra tumörsjukdomar samt att man vid allergisk och atopisk dermatit ska undersöka och behandla alla komplicerande faktorer, såsom bakterie-, svamp- och parasitsjukdomar.

Det finns tre biverkningsrapporter för hundar som fått Cytopoint 30 injektionslösning (lokivetmab). Lokivetmab är en monoklonal antikropp riktad mot interleukin-31 (IL-31) hos hundar. Det anges att lokivetmab blockerar receptorbindningen av IL-31 och därmed förhindrar cellsignaleringen, vilket ger en anti-inflammatorisk effekt och lindrar klåda vid atopisk dermatit. Hos en hund med klåda som fick en injektion av Cytopoint 30 sågs efter en timme kraftig generell klåda samt begynnande angioödem i ansiktet. Hunden fick prednisolon och reaktionen gick över. Detta är troligen en allergisk reaktion. En hund med atopi som på eftermiddagen fick en injektion av Cytopoint 30 fick kräkningar och diarré under efterföljande natt. Hos en hund med atopisk dermatit som fick en injektion av Cytopint 30 sågs en kraftigt hyperemisk munslemhinna. Det anges i produktresumén för Cytopoint 30 att det kan förekomma sällsynta fall av överkänslighetsreaktioner (anafylaxi, svullnad i ansiktet, urtikaria) och att kräkningar och/eller diarré har rapporterats i sällsynta fall.

En hanhund med förhudskatarr som fick Hibitane vaginalkräm 1 % (klorhexidin) masserad in under förhuden fick en reaktion med smärta och en blåsa bildades. Förhuden spolades med koksalt varvid reaktionen lindrades. Hos en hund (blandras av cockerspanieltyp) med en extern otit som fick Recicort örondroppar (innehåller triamcinolon /ett derivat av prednisolon/ + salicylsyra) sågs en månad efter insatt behandling nekros i huden invid hörselgången. Behandlingen avslutades och huden läkte ut.

Hjärta och kretslopp

En hund (Malteser, 13 år) med mitralisendokardos och sekundär förstoring av

FORTSÄTTER PÅ NÄSTA SIDA ▸

vänster förmak som fick Vetmedin vet tuggtabletter (pimobendan) blev piggare, men fick torr hes hosta. En tandoperation under narkos som hunden genomgick efter cirka en månad gick bra, men hostan kvarstod. Dosen sänktes då varvid hostan försvann. En hund (Parson Jack Russel terrier, 15 år 7 mån.) med mitralisendokardos och lindrig sekundär förstoring av vänster förmak samt tecken på pulmonär hypertension fick Vetmedin vet och blev under 1 – 2 timmar efter varje giva svag, desorienterad och beteendeförändrad och fick takykardi. Efter utsatt behandling försvann symtomen.

En hund (storpudel, 10 år) som drabbats av ventrikulär takykardi behandlades med Mexiletine (mexiletinhydroklorid, kapslar), som är ett antiarytmikum som blockerar spänningsberoende Na-jonkanaler i nerver. Hunden fick Mexiletine var åttonde timme i två dygn. Den fick sedan toniska kramper. Försök att lösa kramperna gjordes med diazepam, fenobarbital och dexmedetomidin, men detta misslyckades. Beslut togs då om avlivning.
En hund (Yorkshireterrier, 12 år) med hypertension fick Amodip vet tuggtabletter (amlodipin). Amlodipin blockerar spänningsberoende Ca-jonkanaler i glatt muskulatur och hjärtmuskulatur och ger en blodtryckssänkning, som främst betingas av relaxation av artärer och arterioler. Tre timmar efter administreringen fick hunden vattentunn diarré och började kräkas. Den bättrade sig sedan.

Ögon och öron

Inom gruppen ”QS – ögon och öron” finns fem rapporter om hundar som fått kraftig hörselnedsättning eller blivit döva efter behandling med antiinfektiva örondroppar (fyra rapporter för Canaural vet örondroppar; en rapport för Surolan vet örondroppar) (Figur 3). Orsakerna till hörselnedsättningen är inte kända, men en trolig mekanism är att preparaten framkallar reaktioner i ytter- eller mellanörat som gör att ljud inte förmedlas in till innerörat (konduktiv hörselnedsättning). Detta kan framkallas av inflammation i ytter- eller mellanörat (otitis externa eller otitis media), allergi med vätska i mellanörat (serös otitis media), förtjockning eller sklerotisering av trumhinnan (membrana tympani) eller stelhet i benkedjan i mellanörats ben (hammaren, städet och stigbygeln) (osteoskleros). En direkt skada på hårcellerna eller andra strukturer i innerörat eller på hörselnerven är även en möjlighet. Det är känt att detta kan framkallas av en del läkemedel, till exempel aminoglykosidantibiotika och polymyxin B, när dessa når innerörat via den systemiska cirkulationen.

En hund fick efter en operation av blinkhinnan (Membrana nicitans) recept på Isathalmic ögonsalva (fusidinsyra) och Carprodyl tabletter (karprofen). Djurägaren kontaktade efter tre dagar veterinären och berättade att hunden efter behandlingen med Isathalmic fått en akut allergisk reaktion med svullnad i läpparna och tungan och runt ögonen.

Övrigt

En hund med gastrit fick Andapsin tabletter (aluminiumsackarossulfat) och fick då klåda och förstoppning. Symtomen upphörde när behandlingen avbröts. En hund (13 år) med artros och dålig muskelansättning fick Myodine vet injektionsvätska (nandrolon), som är ett testosteronderivat med anabol effekt. Efter behandling i 1,5 vecka blev hunden ataktisk i bakbenen och tycktes inte må bra. Beslut togs då om avlivning.

Summary

Adverse reactions to veterinary drugs reported in Sweden during 2018, part 5.

A series of articles in Svensk Veterinärtidning describe the adverse drug reactions in animals reported to the Swedish Medical Products Agency during 2018. Three of these articles concern adverse drug reactions reported in dogs. Two previous articles deal with antiparasitic agents & antibiotics and vaccines, respectively. The present article deals with drugs acting on different organ systems. A considerable number of reports were received for dogs treated with NSAID. In most instances the dogs showed signs of gastrointestinal injuries with vomiting and diarrhoea. In some cases the injuries were severe and there were reports of deaths. There were also several reports of adverse reactions for drugs acting on the genital, immunological and nervous systems and on the heart and vasculature and for drugs used to treat dermal disorders. For anti-infective ear drops there were some reports of decreased hearing or deafness. •

Snabba och tillförlitliga provsvar med hjälp av högklassig analysteknik

- Veterinärmedicinskt, klinisk kemiskt laboratorium med diagnostik för smådjur och stordjur
- Mer än 30 års erfarenhet i branschen
- Omfattande testmeny, hög analyskapacitet
- Snabba svar, öppen telefonservice och rimliga priser
- Över 1000 kunder i hela Skandinavien

Box 7065, 300 07 Halmstad
035-22 81 40 • info@canilab.se
www.canilab.se

CaniLab-EquiLab

REFERENSER – Biverkningar hos hund

1 Doerr KA, Outerbridge CA, White SD et al. Calcinosis cutis in dogs: histopathological and clinical analysis of 46 cases. Vet Dermatol. 2013, 24, 355-361.

2 Hoppe A & Denneberg T. Cystinuria in the dog: clinical studies during 14 years of medical treatment. J Vet Intern Med. 2001, 15, 361-367.

3 Nelson TA. Malignant hyperthermia in dogs. Am Vet Med Ass. 1991, 198, 989-994.

4 Thrift E, Wimpole JA, Child G. et al. Exercise-induced hyperthermia syndrome (canine stress syndrome) in four related male English springer spaniels. Vet Med Res Rep. 2017, 8, 59-68.